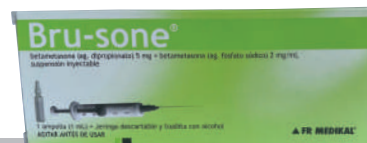

Bru-sone®

Betametasona Ag. + Dipropionato
+ Fosfato Sódico de Betametasona

Brucort-A®

Triamcinolona Acetónido



Rápido inicio de acción
a los 30 min.

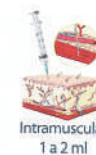


Alivio sostenido
por más de 30 días

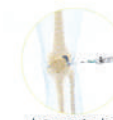- Control total de la sintomatología
- Acción inmediata en reacciones inflamatorias y alérgicas

Material de educación exclusivo para el médico

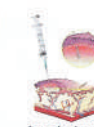Formas de aplicación



Intramuscular
1 a 2 ml



Intra-articular
0,25 a 2 ml



Intralesional
0,25 ml

Bru-sone®

Betametasona Ag. + Dipropionato 5mg + Betametasona Fosfato Sódico 2 mg. / ml. Composición: Cada Ampolla de 1 ml contiene: Betametasona (ag. Dipropionato) 5 mg + Betametasona (ag. Fosfato sódico) 2 mg. Cada Ampolla de 2 ml contiene: Betametasona (ag. Dipropionato) 10 mg + Betametasona (ag. Fosfato sódico) 4 mg. Presentaciones: Inyectable Caja x 1 ampolla + Jeringa + toallita con alcohol. Registros GUATEMALA: PF-42229, EL SALVADOR: RMG4255030420. Indicación: TERAPIA CORTICOSTEROIDE - Posología: Según Criterio Médico - Contraindicaciones y Advertencias: NO ES INTRAVENOSO O SUBCUTÁNEO, EMBARAZO Y LACTANCIA, INSUFICIENCIA CARDÍACA, INFARTO DEL MIOCARDIO RECIENTE, HIPERTENSIÓN, DIABETES, EPILEPSIA, GLAUCOMA, HIPOTIROIDISMO, INSUFICIENCIA HEPÁTICA, OSTEOPORÓSIS, ÚLCERA GASTRODUODENAL, DISFUNCIÓN RENAL. VENTA CON PRESCRIPCIÓN MÉDICA MANTENGASE FUERA DEL ALCANCE DE LOS NIÑOS. CONSERVESE A TEMPERATURA INFERIOR A 30°. Elaborado por Laboratorios Lamfer para Droguería Brulab, S.A. de Guatemala - Guatemala.

Brucort-A®

Triamcinolona acetónido 40 mg/ml. Composición: Cada ampolla de 1 ml contiene Triamcinolona Acetónido 40 mg. Presentaciones: Inyectable Caja x 1 ampolla. Registros GUATEMALA: PF-53058, EL SALVADOR: RMG4174171219. Indicación: TERAPIA CORTICOSTEROIDE - Posología: Según Criterio Médico - Contraindicaciones y Advertencias: HIPERSENSIBILIDAD AL MEDICAMENTO, PÚRPURA TROMBOCITOPÉNICA IDIOPÁTICA, INFECCIONES SISTÉMICAS, TUBERCULOSIS ACTIVA, HERPES SIMPLE OCULAR ACTIVO, EMBARAZO Y LACTANCIA, DIABETES. VENTA CON PRESCRIPCIÓN MÉDICA MANTENGASE FUERA DEL ALCANCE DE LOS NIÑOS. CONSERVESE A TEMPERATURA INFERIOR A 30°. Elaborado por Laboratorios Lamfer para Droguería Brulab, S.A. de Guatemala - Guatemala.

ATLAS

DE INFILTRACIONES

Indice

Pag.

05 **Introducción**

11 **Codo**

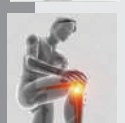
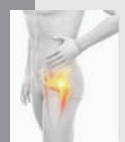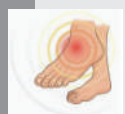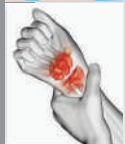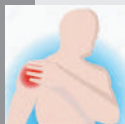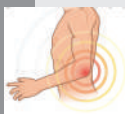19 **Hombro**

29 **Mano**

39 **Pie**

47 **Cadera**

51 **Rodilla**



Infiltaciones **Articulares**

La infiltración consiste en la inyección, intra articular o en elementos no articulares, de sustancias con efecto antiinflamatorio y analgésico que tratan de alcanzar efectos perecederos o definitivos en la mejoría de procesos que afectan al aparato locomotor. Forma parte de amplio arsenal terapéutico que disòne la medicina actual, y por ende la atención primaria para abordar esas patologías, tiene sus indicaciones y su posición demtrp de ña escaña de trata,oemtp de estas patologías, tiene sus indicaciones y su posición dentro de la escala de tratamiento de estas patologías, aunque no debe anteponerwe o sustituir a otros recursos, pero tampoco ser excluída.

La administración local intraarticular o en tejidos blandos de fármacos, es una de las modalidades terapéuticas que produce en general un gran alivio de la sintomatología, con escasos efectos secundarios, y es en muchos de los casos el tratamiento de elección, dundamentalmente en procesos inflmatarios de tejidos blandos.

Existen diferentes motivos que justifican la realización de infiltraciones en el ámbito de la atención primaria, entre los que podríamos destacar:

La técnica es sencilla, exigiendo un aprendizaje que se adquiere de forma rápida y sólo precisará de entrenamiento, práctica y prudencia por parte del clínico.

Precisa de pocos recursos, asumibles en cualquier consultorio o centro de salud.

Mayor accesibilidad para los pacientes respecto a la atención especializada.

Disminuye el dolor y la inflamación permitiendo una recuperación más rápida de la funcionalidad, al tiempo de detener el deterioro funcional que acarrea la inmovilización prolongada.

Muy raras complicaciones.

Aval de años de experiencia por parte de médicos de atención primaria.

Indicaciones generales para la infiltración con corticoides

1. Patología inflamatoria articular o de tejidos blandos.
2. Insuficiencia del tratamiento farmacológico y/o rehabilitador.
3. Cuando estén contraindicados otros tratamientos.

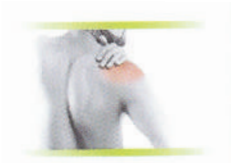Indicaciones para la infiltración intraarticular con glucocorticoides

Artritis Reumatoide (adulto y juvenil).
Artropatías por depósito de microcristales (gota y pseudogota).
Lupus eritematoso sistémico y otras conectivopatías.
Artritis traumática aguda y crónica.
Artrosis / Osteoartritis.
Artropatías inflamatorias de otro origen (Enfermedad inflamatoria intestinal, espondilitis anquilosante con participación periférica, artritis psoriásica, enfermedad de Reiter, etc.)

Esquema terapéutico a utilizar

1. Reposo relativo.
2. Medidas locales y ejercicio de rehabilitación y terapia física.
3. AINES/Analgésicos (5 - 7 días).
4. Valorar infiltración local.
5. En caso de no ser efectiva puede ser necesaria la cirugía u otras medidas terapéuticas.

Indicaciones para la infiltración periarticular con glucocorticoides



Hombro

Tendinitis bicipital
Bursitis subacromial
Tendinitis del supraespinoso
Capsulitis adhesiva



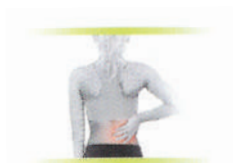Codo

Epicondilitis
Epitrocleitis
Bursitis olecraneana
Síndrome del túnel cubital



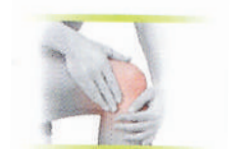Carpó y Mano

Ganglión
Tenosinovitis de De Quervain
Síndrome del túnel carpiano
Dedo en gatillo



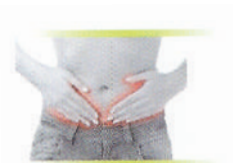Cadera

Bursitis trocantérea



Rodilla

Bursitis anserina
Bursitis prepatelar



Pelvis

Bursitis isquiática
Bursitis iliopetánea



Pie

Tendinitis aquilea
Bursitis aquilea
Bursitis calcánea

Neurinoma de Morton
Síndrome del túnel del tarso
Fascitis plantar
Espolón calcáneo
Dedos en gatillo

Contraindicaciones para la infiltración con Glucocorticoides

1. Ausencia de diagnóstico preciso.
2. Trastornos de la coagulación.
3. Presencia de infección intraarticular o en tejidos periarticulares y bacteriemia.
4. Infiltraciones previas repetidas ineficaces.
5. Reacción adversa medicamentosa en infiltración previa.
6. Poliartritis crónica, como la artritis reumatoide con múltiples articulaciones activamente inflamadas.

Normas generales para la infiltración con Glucocorticoides

1. Realización por personal médico entrenado.
2. Conocimiento anatómico de las estructuras articulares y de los tejidos blandos a infiltrar.
3. Elegir la vía de acceso más cómoda y segura, marcando si es preciso el punto de entrada.
4. Tener siempre todo el material preparado antes de comenzar la técnica.

5. Seguir siempre una rigurosa asepsia.
6. Elegir la aguja adecuada según tipo de articulación o tejido blando.
7. Introducir la aguja de manera suave, sin brusquedad, sin realizar movimientos extemporáneos o multidireccionales sin necesidad.
8. No vencer resistencias inesperadas a la introducción de la aguja.
9. Antes de inyectar el fármaco, cerciorarse mediante aspiración de que no se está en una vía vascular.
10. Si se infiltra con proximidad a un tejido nervioso, preguntar al paciente si nota parestesias o dolores lancinantes, para evitar lesionarlo.
11. Administrar el volumen no superior al que admita cada articulación.

Volumen a aplicar:

0,25 a 0,5 ml en articulaciones pequeñas.

0,5 a 1,0 ml en articulaciones medianas.


1,0 a 2,0 ml en articulaciones grandes.

12. Tras la infiltración, retirar la aguja con cuidado y proteger con un apósito el sitio de punción.

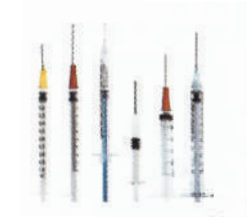13. Recomendar el reposo de la articulación durante las 24-48 horas siguientes a la infiltración.

Utilizar siempre material estéril desechable de un sólo uso.

Se precisa:




1. Agujas desechables, varios modelos según localización y patología.



2. Jeringas desechables.



3. Gasas estériles.



4. Paños estériles de campo quirúrgico.



5. Guantes estériles.



6. Antisépticos.

Fármacos empleados en las infiltraciones

Corticoides

La aplicación de corticoides por vía intra articular o en tejidos blandos requiere formulaciones retardadas o de depósito, en forma de ésteres en suspensión cristalina, que les confieren una menor solubilidad y una mayor persistencia y duración del efecto local, necesarias para conseguir la eficacia clínica.

Existen diversos análogos sintéticos, con potencia diferente aunque eficacia similar como son:

Acetato de betametasona y fosfato sódico de betametasona.
Acetónido de triamcinolona.

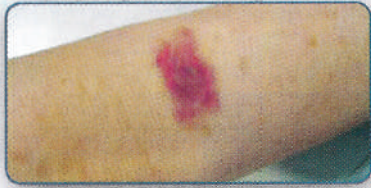Anestésicos Locales

La utilidad de los anestésicos locales es doble: por una parte, producen alivio inmediato del dolor en el punto de inyección y, por la otra actúan como diluyentes del corticoide, mejorando su difusión, disminuyendo el riesgo de atrofia de los tejidos afectados y disminuyendo la frecuencia de artritis por microcristales de corticoides.

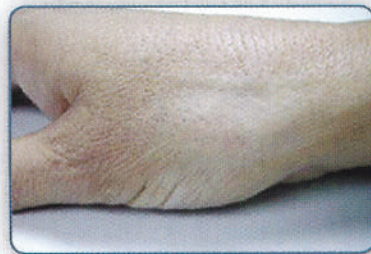La dilución utilizada en la mezcla de infiltración es 1:1 (1 ml de anestésico por cada ml de corticoide) **Ejemplos de anestésicos locales a utilizar son:** lidocaína y xilocaína.

Efectos adversos de la infiltración con Glucocorticoides

1. Infección articular: es la complicación más grave. Ocurre aproximadamente en 1/10.000 infiltraciones.
2. Artritis post inyección (artritis por microcristales de corticoides). Ocurre en el 1-3% de los casos y se caracteriza por una artritis aguda en las 48 horas siguientes a la infiltración.
3. Roturas tendinosas: no se debe hacer infiltraciones intratendinosas.
4. Artropatía corticoidea: la infiltración repetida de una misma articulación puede producir una artropatía semejante a una artropatía neuropática.
5. Síncope vasovagal, por dolor intenso durante la técnica o en personas predispuestas o aprensivas.



6. Hematoma en la zona infiltrada.



7. Despigmentación de la zona infiltrada.

8. Los efectos adversos derivados de su difusión a la circulación sistémica.

¿Cuántas infiltraciones se pueden realizar ante la misma patología?

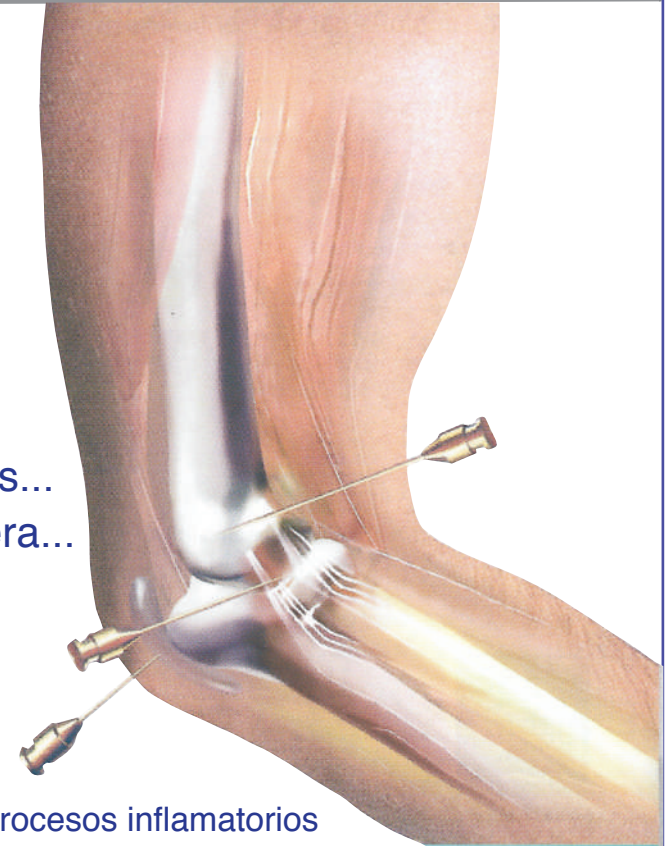Las Pautas de utilización:

1. Espaciar las infiltraciones entre 3 y 4 semanas.
2. No infiltrar una misma articulación más de 4 veces al año, ni más de 2 consecutivas si son ineficaces.
3. No infiltrar más de 3 articulaciones en una misma sesión.
4. Mantener la articulación infiltrada en reposo 24-48 horas.

5. No administrar en patologías acompañantes que puedan agravarse.

CODO

Alguna cosas...
No dan espera...



... Como los procesos inflamatorios

Bru-sone®

Betametasona Ag. + Dipropionato
+ Fosfato Sódico de Betametasona

Brucort-A®

Triamcinolona Acetónido

Bru-sone®

Brucort-A®

Betametasona Ag. + Dipropionato
+ Fosfato Sódico de Betametasona

Triamcinolona Acetonido



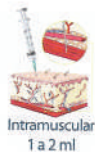Rápido inicio de acción
a los 30 min.



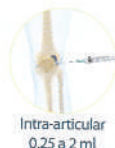Alivio sostenido
por más de 30 días

- Control total de la sintomatología
- Acción inmediata en reacciones inflamatorias y alérgicas

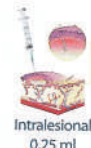Formas de aplicación



Intramuscular
1 a 2 ml



Intra-articular
0,25 a 2 ml



Intralesional
0,25 ml

Bru-sone®
Betametasona Ag. + Dipropionato 5mg + Betametasona Fosfato Sódico 2 mg. / ml. Composición: Cada Ampolla de 1 mL contiene: Betametasona (ag. Dipropionato) 5 mg + Betametasona (ag. Fosfato sódico) 2 mg. Cada Ampolla de 2 mL contiene: Betametasona (ag. Dipropionato) 10 mg + Betametasona (ag. Fosfato sódico) 4 mg. Presentaciones: Inyectable Caja x 1 ampolla + Jeringa + toallita con alcohol. Registros GUATEMALA: PF-42229, EL SALVADOR: RMG4255030420. Indicación: TERAPIA CORTICOSTEROIDE - Posología: Según Criterio Médico - Contraindicaciones y Advertencias: NO ES INTRAVENOSO O SUBCUTÁNEO, EMBARAZO Y LACTANCIA, INSUFICIENCIA CARDÍACA, INFARTO DEL MIOCARDIO RECIENTE, HIPERTENSIÓN, DIABETES, EPILEPSIA, GLAUCOMA, HIPOTIROIDISMO, INSUFICIENCIA HEPÁTICA, OSTEOPOROSIS, ÚLCERA GASTRODUODENAL, DISFUNCIÓN RENAL. VENTA CON PRESCRIPCIÓN MÉDICA MANTENGASE FUERA DEL ALCANCE DE LOS NIÑOS. CONSERVESE A TEMPERATURA INFERIOR A 30°. Elaborado por Laboratorios Lamfer para Droguería BruLab, S.A. de Guatemala - Guatemala.

Brucort-A®
Triamcinolona acetónido 40 mg/ml. Composición: Cada ampolla de 1 ml contiene Triamcinolona Acetonido 40 mg. Presentaciones: Inyectable Caja x 1 ampolla. Registros GUATEMALA: PF-53058, EL SALVADOR: RMG4174171219. Indicación: TERAPIA CORTICOSTEROIDE - Posología: Según Criterio Médico - Contraindicaciones y Advertencias: HIPERSENSIBILIDAD AL MEDICAMENTO, PÚRPURA TROMBOCITOPÉNICA IDIOPÁTICA, INFECCIONES SISTÉMICAS, TUBERCULOSIS ACTIVA, HERPES SIMPLE OCULAR ACTIVO, EMBARAZO Y LACTANCIA, DIABETES. VENTA CON PRESCRIPCIÓN MÉDICA MANTENGASE FUERA DEL ALCANCE DE LOS NIÑOS. CONSERVESE A TEMPERATURA INFERIOR A 30°. Elaborado por Laboratorios Lamfer para Droguería BruLab, S.A. de Guatemala - Guatemala.

Infiltraciones Codo

Anatomía Básica

En la parte distal del húmero se localizan dos eminencias óseas laterales:

El epicóndilo (eminencia ósea externa).
La epitroclea (eminencia ósea interna).

En el epicóndilo se inserta el músculo extensor común de los dedos y los músculos supinadores.

En la epitroclea se insertan el pronador redondo y los músculos flexores de la muñeca.

Metodología

Antes de infiltrar se deberá confirmar el diagnóstico con la exploración y la palpación de la zona. La sensibilidad dolorosa a la presión proporciona los datos más interesantes y precisos. Lo mismo ocurre con la tumefacción articular y la limitación de los movimientos que la acompañan. La acentuación del dolor con los movimientos pasivos y no en los de contra resistencia suele indicar una patología intraarticular, mientras que si ocurriese al contrario suele deberse a una patología tendino-muscular.

Objetivos

Existen tres tipos, principales, de patologías del denominado codo doloroso que pueden mejorar con la aplicación de técnicas de infiltración:

La epicondilitis.

La epitrocleítis.

La bursitis olecraniana.

Epicondilitis

En la epicondilitis o codo de tenista, el dolor, que es muy intenso, se sitúa siempre justo por debajo del epicóndilo. Suele afectar el brazo dominante (el dolor se presenta en personas que realizan trabajos de alto esfuerzo con sus brazos), con una frecuencia del 1 a 3 % de la población general.

Clínica

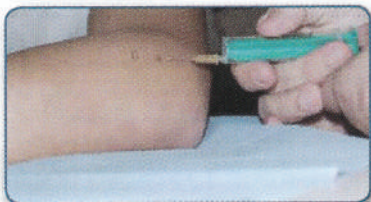El dolor se incrementa con la extensión de la muñeca y con la supinación del antebrazo. La supinación resistida del codo y vencer resistencias de la dorsiflexión de la muñeca con el codo en extensión y por la extensión resistida del dedo medio produce dolor, debido normalmente, a una lesión tendino-

musculosa sobre el extensor común de los dedos.

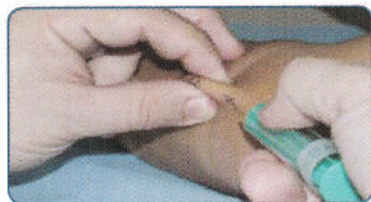Cuando el dolor es de intensidad leve-moderada se debería iniciar el tratamiento con antiinflamatorios. Ante la persistencia del dolor optaríamos por la infiltración con anestésicos y corticoides, que cuanto más precoz sea mejorará el pronóstico.

La técnica de infiltración se realizará sobre el punto de máxima sensibilidad dolorosa hallado a la palpación, normalmente situado un poco por debajo del epicóndilo. Se apoya el dedo sobre parte de la cabeza radial haciendo rotar el antebrazo del paciente. Se marca el punto de infiltración, frotando con antiséptico y se practica la inyección alrededor del tendón de inserción, lo más cercano al hueso posible.

Existen dos vías de abordaje posibles, la anterior y la posterior. Actualmente la más recomendada es la vía posterior. La infiltración se debe realizar iniciando desde un ángulo 0° (horizontal al plano del antebrazo) y posteriormente abriendo la infiltración en abanico a 45° y 90°.

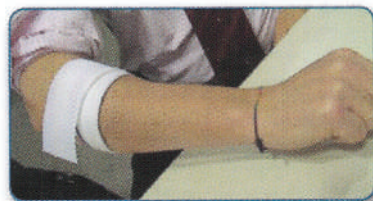

La cantidad necesaria puede oscilar entre 3 y 5 ml, que aunque parece excesiva suele ser indispensable para asegurar un éxito terapéutico completo.



¿Cuántas veces deberíamos infiltrar una epicondilitis?

El número de tentativas debe limitarse a dos o tres, normalmente espaciadas por 4 semanas y si el dolor persiste o reaparece en un breve intervalo de tiempo deberá buscarse otra explicación. Como ayuda a la infiltración es posible realizar tratamiento con vendajes funcionales u órtesis.



Existe un porcentaje del 10 % de pacientes resistentes a las infiltraciones en los que puede ser necesaria la cirugía.

Epitrocleítis

En la epitrocleítis o codo de golf, el dolor se localiza en el borde interno de la epitroclea. Se debe, principalmente, a la afectación del tendón del flexor común de los dedos en su inserción a este nivel.

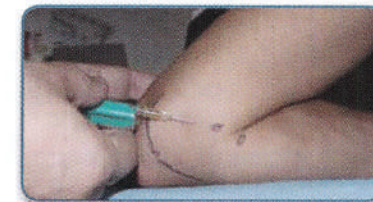
Clínica

El dolor es más difuso que el de la epicondilitis y se suele localizar en la zona transicional músculo tendinosa del tendón proximal.

La exploración se ve confirmada por el incremento del dolor con la flexión contra resistencia de la muñeca con el codo en extensión y la pronación del antebrazo.

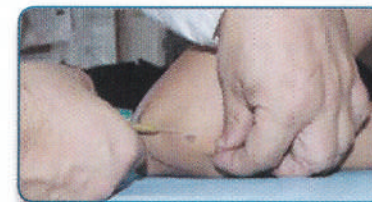Cuando el dolor es de intensidad leve-moderada se debería iniciar el tratamiento con antiinflamatorios. Ante la persistencia del dolor optaríamos por la infiltración con anestésicos y corticoides, que cuanto más precoz sea mejorará el pronóstico.

La cantidad de fármaco a infiltrar es menor que en el caso de la epicondilitis y oscilará entre 1 a 2 ml.



El abordaje deberá tener en cuenta que el nervio cubital discurre por el canal situado por detrás de la epitroclea; hay que tener mucho cuidado en localizarlo para evitar tocar el tronco nervioso. Por lo tanto la mejor vía de abordaje es la posterior.

La infiltración se debe realizar iniciando desde un ángulo 0° (horizontal al plano del antebrazo) y posteriormente abriendo la infiltración en abanico hasta 45° (evitar la infiltración por encima de los 45° para evitar el tronco del cubital).



¿Cuántas veces deberíamos infiltrar una epitrocleítis?

El número de tentativas debe limitarse a dos o tres, normalmente espaciadas por 2-4 semanas y si el dolor persiste o reaparece en un breve intervalo de tiempo deberá buscarse otra explicación.

Técnica de infiltración de la epicondilitis o de la epitrocleítis

La posición del brazo sería con el codo, apoyado sobre una superficie dura, en ángulo recto y seguiremos los siguientes pasos:

1. Búsqueda del punto del dolor.
2. Asepsia con antiséptico.
3. Anestesia puntual con anestésico, usando una jeringa de insulina cargada con anestésico, a unos 1, 5 a 2 centímetros del punto de dolor.

Con aspiración previa a infiltrar para evitar punciones sanguíneas.

4. Pellizco para separar las estructuras superficiales de las profundas.
5. En el caso de la epitrocleítis es necesario el "mapeo" del nervio cubital.
6. Infiltración de la mezcla de infiltración

(anestésico y corticoide de depósito en proporción 1:1).

Normalmente esta infiltración se realiza en abanico, sobre todo si la zona presenta varios grupos tendinosos (como la epicondilitis).

7. En algunos casos se puede realizar un vendaje funcional u ortesis para favorecer la curación.

Material utilizado en la infiltración de las tendinitis del codo.

Aguja de 0,5 x 16 mm

Jeringas de 2 ó de 5 ml

Mezcla de infiltración (1:1) de :
Corticoide de depósito:

-Betametasona 12 mg / 1 a 2 ml

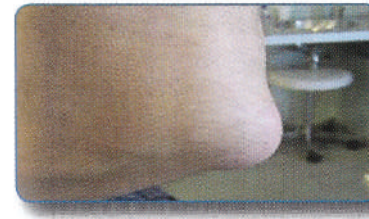-Triamcinolona 40 mg / 1 ml

Anestésico local: Lidocaina al 1% ó 2% sin vasoconstrictor

Bursitis Olecraniana

La fricción o los golpes sobre la zona posterior del codo puede dar lugar a la inflamación de la bolsa olecraniana.

La clínica más frecuente es la inflamación de la zona con tumefacción visible que no impide los movimientos activos o contra resistencia del codo, pero que impide su apoyo o que dificulta la movilidad por roce con la ropa.



Tratamiento

Se realiza aspiración del contenido de la bolsa por punción, para posteriormente, una vez descartado la existencia de contenido infeccioso de la bolsa, infiltrar corticoides en su interior.

En el caso de las bursitis traumáticas, la evacuación del contenido, incluso sin infiltración posterior es el tratamiento de elección.

Técnica de infiltración de la bursitis olecraniana

Seguiremos los siguientes pasos:

1. Asepsia con antiséptico.
2. Anestesia puntual con anestésico, usando una jeringa de insulina cargada con anestésico.

Con aspiración previa a infiltrar para evitar punciones sanguíneas.

3. Drenaje, si es posible, del contenido de la bursa con una aguja intramuscular.

En caso de llenar la jeringa, se cambia esta, las veces que sea necesaria, sin retirar la aguja del interior de la bursa.

4. Tras retirar la aguja de drenaje, por el mismo punto, se realiza una nueva punción con una aguja nueva, para mantener la asepsia, y se inyecta la mezcla de infiltración (anestésico y corticoide de depósito en proporción 1:1).

5. Es esencial un vendaje compresivo elástico no inmovilizador, en las bursitis superficiales, para permitir el contacto de la mezcla de infiltración con toda la superficie de la cápsula de la bursa, debido a la diferencia entre el contenido extraído (que puede llegar a ser de + de 20 cc) y el inyectado (que en el caso máximo es de 4 cc).

Material utilizado en la infiltración de la bursitis olecraniana

Aguja de 0,8 x 40 mm.

Jeringa de 10 ó 20 ml.

Mezcla de infiltración (1:1) de:

Corticoide de deposito:

-Betametasona 12 mg / a 2 ml

-Triamcinolona 40 mg / 1 ml

Anestésico local: Lidocaína al 1% ó 2% sin vasoconstrictor.

HOMBRO

Alguna cosas...
No dan espera...

... Como los procesos inflamatorios

Bru-sone®

Betametasona Ag. + Dipropionato
+ Fosfato Sódico de Betametasona

Brucort-A®

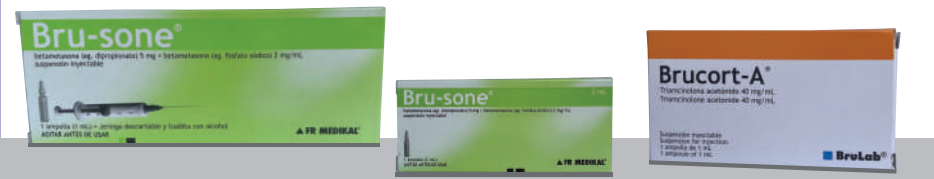Triamcinolona Acetónido

Bru-sone®

Brucort-A®

Betametasona Ag. + Dipropionato
+ Fosfato Sódico de Betametasona

Triamcinolona Acetonido



Rápido inicio de acción
a los 30 min.



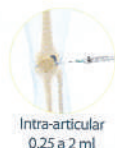Alivio sostenido
por más de 30 días

- Control total de la sintomatología
- Acción inmediata en reacciones inflamatorias y alérgicas

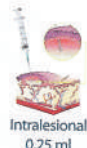Formas de aplicación



Intramuscular
1 a 2 ml



Intra-articular
0,25 a 2 ml



Intralesional
0,25 ml

Bru-sone®
Betametasona Ag. + Dipropionato 5mg + Betametasona Fosfato Sódico 2 mg. / ml. Composición: Cada Ampolla de 1 mL contiene: Betametasona (ag. Dipropionato) 5 mg + Betametasona (ag. Fosfato sódico) 2 mg. Cada Ampolla de 2 mL contiene: Betametasona (ag. Dipropionato) 10 mg + Betametasona (ag. Fosfato sódico) 4 mg. Presentaciones: Inyectable Caja x 1 ampolla + Jeringa + toallita con alcohol. Registros GUATEMALA: PF-42229, EL SALVADOR: RMG4255030420. Indicación: TERAPIA CORTICOSTEROIDE - Posología: Según Criterio Médico - Contraindicaciones y Advertencias: NO ES INTRAVENOSO O SUBCUTÁNEO, EMBARAZO Y LACTANCIA, INSUFICIENCIA CARDÍACA, INFARTO DEL MIOCARDIO RECIENTE, HIPERTENSIÓN, DIABETES, EPILEPSIA, GLAUCOMA, HIPOTIROIDISMO, INSUFICIENCIA HEPÁTICA, OSTEOPOROSIS, ÚLCERA GASTRODUODENAL, DISFUNCIÓN RENAL. VENTA CON PRESCRIPCIÓN MÉDICA MANTENGASE FUERA DEL ALCANCE DE LOS NIÑOS. CONSERVESE A TEMPERATURA INFERIOR A 30°. Elaborado por Laboratorios Lamfer para Droguería Brulab, S.A. de Guatemala - Guatemala.

Brucort-A®
Triamcinolona acetónido 40 mg/ml. Composición: Cada ampolla de 1 ml contiene Triamcinolona Acetonido 40 mg. Presentaciones: Inyectable Caja x 1 ampolla. Registros GUATEMALA: PF-53058, EL SALVADOR: RMG4174171219. Indicación: TERAPIA CORTICOSTEROIDE - Posología: Según Criterio Médico - Contraindicaciones y Advertencias: HIPERSENSIBILIDAD AL MEDICAMENTO, PÚRPURA TROMBOCITOPÉNICA IDIOPÁTICA, INFECCIONES SISTÉMICAS, TUBERCULOSIS ACTIVA, HERPES SIMPLE OCULAR ACTIVO, EMBARAZO Y LACTANCIA, DIABETES. VENTA CON PRESCRIPCIÓN MÉDICA MANTENGASE FUERA DEL ALCANCE DE LOS NIÑOS. CONSERVESE A TEMPERATURA INFERIOR A 30°. Elaborado por Laboratorios Lamfer para Droguería Brulab, S.A. de Guatemala - Guatemala.

Infiltraciones Hombro

Recuento Anatómico del Hombro

La cintura escapular comprende por una parte el húmero y la escápula que se unen por la articulación gleno-humeral y por otro la clavícula que se une a la escápula por el acrómion (articulación acromioclavicular) y el esternón (articulación esternoclavicular).

La poca profundidad de la cavidad glenoidea y la laxitud de la cápsula hacen de la articulación gleno-humeral una articulación con gran movilidad pero también muy inestable. La cabeza humeral se articula con una superficie glenoidea sólo algo mayor a un tercio de su tamaño y la articulación tiene una cápsula articular laxa.

La cabeza del húmero se mantiene en la cavidad glenoidea por un “manguito articular” de músculos escapulares cortos (los músculos supraespinoso, infraespinoso, redondo menor y subescapular) estos músculos se originan en la escápula y se insertan en las tuberosidades de la epífisis proximal del húmero (troquíter y troquín). La inervación de estos músculos depende de los nervios supraescapular (músculo supraespinoso e infraespinoso), circunflejo (redondo menor) y los subescapulares superior e inferior (músculo subescapular) todos ellos dependen de las raíces nerviosas C5 y C6.

Anamnesis

En la valoración del hombro doloroso juega un papel importante la anamnesis debiendo valorar los antecedentes personales, patología previa del hombro, tipo de actividad profesional o si se practica algún deporte, características del dolor (si es agudo o crónico, si tiene ritmo inflamatorio o mecánico...) el grado de repercusión en la vida del enfermo, en sus actividades normales o profesionales.

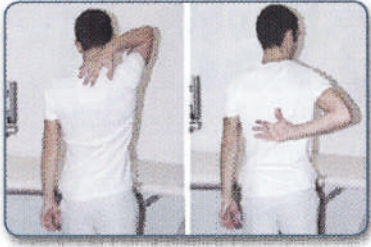mentos óseos en busca de alguna anomalía, posteriormente pasaremos a valorar los arcos de movilidad.

A. Movilidad Activa

Lo primero a realizar por el paciente son los movimientos activos. Tanto en las lesiones articulares como en la patología periarticular puede existir dolor y limitación de los movimientos activos.

Exploración Física

En primer lugar realizaremos la inspección y palpación de los ele-



Prueba del rascado de Apley

Es la manera activa más rápida de valorar los arcos de movilidad. El paciente debe intentar tocar los bordes superior e inferior del borde medial de la escápula.

B. Movilidad Pasiva

El explorador sustituye a las estructuras activas, por lo que la limitación de estos movimientos indica patología cápsulo-articular.

En general se admite como axioma que si la movilidad pasiva es completa, rara vez la patología del hombro es articular.

Grados de movilidad

Abducción 180°
 Adducción 45°
 Flexión 160°
 Extensión 60°
 R. externa 45°
 R. interna 55°

Los tres movimientos pasivos a realizar para valorar patología articular glenohumeral son:

La abducción.
 La rotación externa.
 La rotación interna.

La limitación de estos tres movimientos constituye lo que se llama "patrón capsular" y su significado es de patología articular cualquiera que sea su etiología.

C. Movimientos contrarresistencia

La articulación del paciente no se mueve y se ponen en tensión de forma selectiva estructuras tenomusculares, por lo tanto un esfuerzo contra resistencia doloroso localiza la lesión en el tendón o músculo que se ha contraído.

Hemos de recordar que de manera general la movilidad del hombro contrarresistencia permite detectar el tendón lesionado:

Rotación interna: Subescapular
 Rotación externa: Infraespinoso
 Abducción: Supraespinoso
 Flexión: Porción laga del bíceps
 Extensión: Redondo mayor y deltoídes

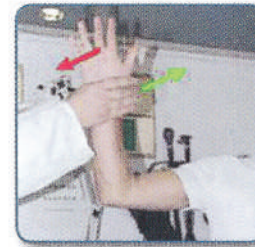
Maniobras exploratorias

Rotación externa resistida: Cuando el único movimiento que duele es la rotación externa resistida la lesión suele corresponder al infraespinoso.

Colocando el codo en flexión de 90° empujamos el brazo del paciente desde la muñeca contra el cuerpo, mientras el enfermo intenta hacer la rotación externa.

Maniobra de Patte:

Se explora al músculo infraespinoso partiendo de 90° en abducción y 30° de antepulsión se pide al paciente que realice la rotación externa contra resistencia.



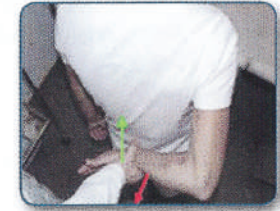A) Rotación interna resistida

Cuando es dolorosa, el tendón afectado es el subescapular.

Con el codo en flexión de 90° se sujeta el brazo que el paciente intenta aproximar a su cuerpo.

Prueba de Gerber:

Se explora el músculo subescapular, se realiza la separación de la mano desde la columna lumbar contra resistencia.

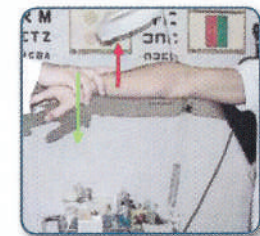


B) Abducción resistida

El dolor en esta maniobra suele indicar que el tendón afecto es el supraespinoso.

Test de Jobe:

Con el brazo en abducción de 90° y con el codo extendido y los pulgares hacia abajo se pide al paciente que eleve los brazos contra resistencia.

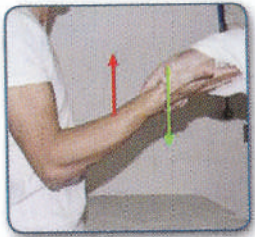


C) Flexión resistida

Cuando la flexión resistida es dolorosa nos indica que el tendón afectado es el bicipital.

Palm up test

Sirve para explorar la porción larga del bíceps. Con el codo extendido y el brazo en supinación se pide al paciente que eleve el brazo contra resistencia.



D) Maniobra de estiramiento del tendón largo del bíceps

La extensión pasiva forzada del hombro con el codo extendido produce dolor.

E) Maniobra de Yegarson

Supinación contra resistencia con el antebrazo junto al tronco y el codo en flexión de 90°

F) Extensión resistida

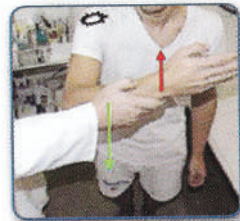
Con el codo flexionado se realiza extensión del miembro superior contra resistencia; explora el músculo redondo mayor y deltoides.

G) Impingement

Se produce por roce o compromiso al nivel de la bolsa subacromial que es por donde pasa el músculo supraespinoso.

Maniobra de Impingement

El paciente lleva la mano hacia el hombro sano y realiza elevación del miembro superior contra resistencia.



HOMBRO DOLOROSO

Patología Capsulo-Articular	Patología Periarticular
Hay limitación de los movimientos activos y pasivos.	La movilidad activa está limitada por el dolor.
Nunca son dolorosos los movimientos resistidos.	La movilidad pasiva casi nunca está limitada.
	La movilidad resistida es dolorosa según el tendón afectado.

Patología del hombro

1) Patología periarticular A. Síndrome Subacromial

Se define como una tendinopatía degenerativa crónica que afecta en mayor o menor grado a todos los elementos del espacio subacromio-deltoides.

Cuando el brazo es abducido el tendón del supraespinoso que está poco vascularizado es pinzado entre el troquíter, el acróminion y el ligamento acromioclavicular; este traumatismo repetido acelera e intensifica los cambios degenerativos normales, las fibras del tendón se deshilachan, se vuelven fibrilares, avasculares e incluso necróticas y en ocasiones da lugar al desgarro del manguito de los rotadores, el resultado es el desarrollo de un proceso inflamatorio agudo o crónico.

Existen tres estadios:

1. Edema y hemorragia del tendón
2. Fibrosis de la bursa subacromial y tendinitis del manguito
3. Degeneración tendinosa e incluso rotura.

Clínica:

Dolor sordo localizado en la zona deltoidea que se agrava con los movimientos de abducción y la antepulsión del hombro.

En la exploración física puede apreciarse, en la abducción del hombro, un arco doloroso entre 70° y 120°, y también dolor cuando se realiza la abducción contra resistencia.

Si existe rotura del tendón del manguito de los rotadores es típica la dificultad para mantener el brazo en abducción de 90°, es el signo de "drop-off".

Diagnóstico

Es esencialmente clínico, pudiéndose apreciar en la radiología de hombro una esclerosis del troquíter, generalmente se usan otras medidas diagnósticas como la artrografía, la ecografía o la RMN cuando se sospecha rotura tendinosa.

Tratamiento:

En las fases agudas es el reposo de aquellas actividades que requieran elevación del brazo por encima de la cabeza, pudiéndose prescribir AINES, crioterapia (uso de bolsa de hielo), e infiltraciones de corticoides.

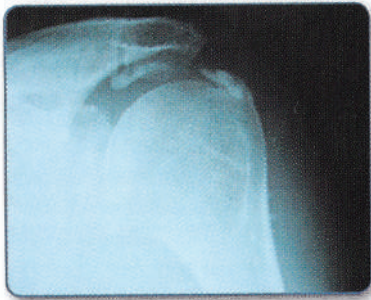
B. Tendinitis Cálctica

Se debe al depósito de cristales de hidroxapatita cálcica en la bursa subacromial y/o en el tendón del manguito de los rotadores.

A diferencia de lo que ocurría en el síndrome subacromial que predominaba en los varones; aquí no existe un predominio claro si bien pudiera ser ligeramente más frecuente en mujeres y sobre todo en aquellas que tienen una vida sedentaria. Es más frecuente entre los 40 y 60 años de edad y con frecuencia es bilateral.

El dolor generalmente es de inicio brusco, más intenso que en el síndrome subacromial, limitando en gran medida todos los movimientos del hombro.

El tratamiento es similar al señalado en las patologías descritas anteriormente.



C. Tendinitis Bicipital

Suele asociarse a bursitis subacromial, tendinitis del manguito o inestabilidad de la articulación gleno-humeral.

Se da de forma aislada en aquellos deportes o posturas donde se somete al músculo bíceps a un fuerte estrés como por ejemplo el levantamiento de pesas o lleva en brazos a un niño de manera prolongada.

El dolor suele localizarse en la cara anterior del hombro y se agrava en la flexión resistida del hombro y en la extensión del hombro.

El tratamiento es similar al señalado en las patologías descritas anteriormente.

D. Patología capsulo-articular

Afectación de la Articulación Glenohumeral y/o su Cápsula

Artropatía inflamatoria y/o degenerativa aguda o crónica de la articulación glenohumeral (artrosis, artritis reumatoide, artritis psoriásica...).

E. Capsulitis adhesiva

Llamada también hombro congelado, se caracteriza por dolor y rigidez del hombro afectado (presentando importante limitación de la movilidad activa y pasiva).

Se presenta con doble frecuencia en mujeres y rara vez se presenta en menores de 40 años o mayores de 70 años.

Aunque se desconoce la causa, la inmovilización del brazo es un factor presente en el 50% de los casos.

Han sido descritas tres fases en la enfermedad:

1. Una primera fase que se caracteriza predominantemente por el dolor; su duración es de 2-9 meses.
2. En la segunda fase el dolor es menos persistente, pero existe importante rigidez de la articulación; esta fase dura de 4-12 meses.
3. Por último la fase final es la fase de recuperación funcional durando aproximadamente de 5-26 meses.

El estudio radiológico de la capsulitis adhesiva no suele mostrar alteraciones de interés y en cuanto al tratamiento la prevención es de máxima importancia ya que ningún tratamiento proporciona una curación temprana de la enfermedad ya establecida.

2) Artropatía de la articulación Acromioclavicular.

Generalmente es debida a artropatía degenerativa y traumatismos.

El dolor está localizado en la zona superior del hombro, siendo dolorosa la abducción a partir de 110°, la palpación directa sobre la articulación provoca dolor y el encogimiento activo de los hombros desencadena también dolor.

3) Artropatía de la Articulación Esternoclavicular.

La artropatía de esta articulación es rara.

La forma degenerativa y la postraumática son las formas más comunes, aunque también puede ser afectada en el contexto de la artritis reumatoide, en la espondilitis anquilosante y en otras enfermedades como la psoriasis palmo-plantar.

Técnica de infiltración en patología del hombro

El objetivo de la infiltración es suprimir localmente la inflamación con objeto de disminuir el dolor y acelerar la recuperación del hombro.

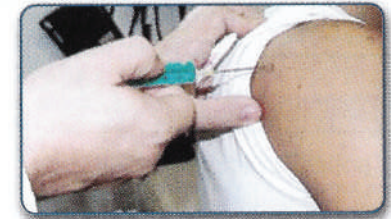Vías de Acceso

Vía posterior

El punto de entrada se localiza 1 cm por debajo del borde externo de la espina de la escápula en la cara posterior y se dirige de forma perpendicular al plano cutáneo en dirección a la apófisis coracoides.

Vía anterior

Con el paciente colocado en posición neutra se puede localizar la articulación gleno-humeral colocando uno de los dedos entre la apófisis coracoides y la cabeza humeral. A medida que el brazo se desplaza en



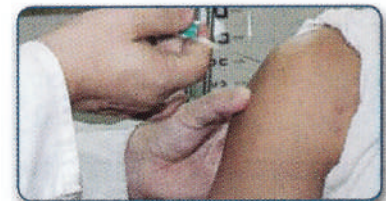rotación interna, puede apreciarse que la cabeza humeral gira hacia adentro identificándose el espacio articular en forma de un surco inmediatamente por fuera de la coracoides.

El aboraje anterior tiene la dificultad de que hay que evitar la arteria acromiotorácica que transcurre por la cara interna de la coracoides y el nervio circunflejo, por lo que se suele preferir la vía posterior.

Vía lateral

El punto de entrada se localiza en el espacio entre el acrómion y la cabeza humeral, con la aguja perpendicular al plano cutáneo.

En el caso de la tendinitis del manguito de los rotadores y en la bursitis subacromial se usará principalmente la vía lateral. En el caso de una capsulitis adhesiva o de una artritis gleno-humeral se utilizará la vía posterior o anterior.

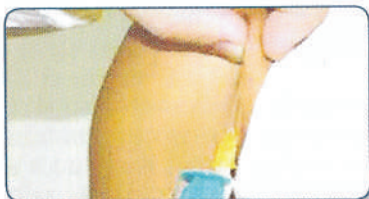

Articulación acromioclavicular

Con el brazo en posición neutra se localiza la interlínea articular mediante la palpación de los bordes articulares.

Tendinitis bicipital

Con el brazo en abducción y ligera rotación externa se localiza el tendón en la corredera bicipital.



Técnica de infiltración Infiltración de la tendinitis bicipital

Seguiremos los siguientes pasos:

1. Búsqueda del punto del dolor.
2. Asepsia con antiséptico.
3. Anestesia puntual con anestésico, usando una jeringa de insulina cargada con anestésico, a unos 1,5 a 2 centímetros del punto de dolor (tamaño de la aguja subcutánea). Con aspiración previa a infiltrar para evitar punciones sanguíneas.
4. Pellizco para separar las estructuras superficiales de las profundas.

5. Infiltración de la mezcla de infiltración (anestésico y corticoide de depósito en proporción 1:1).

Normalmente esta infiltración se realiza en abanico, sobre todo si la zona presenta varios grupos tendinosos.

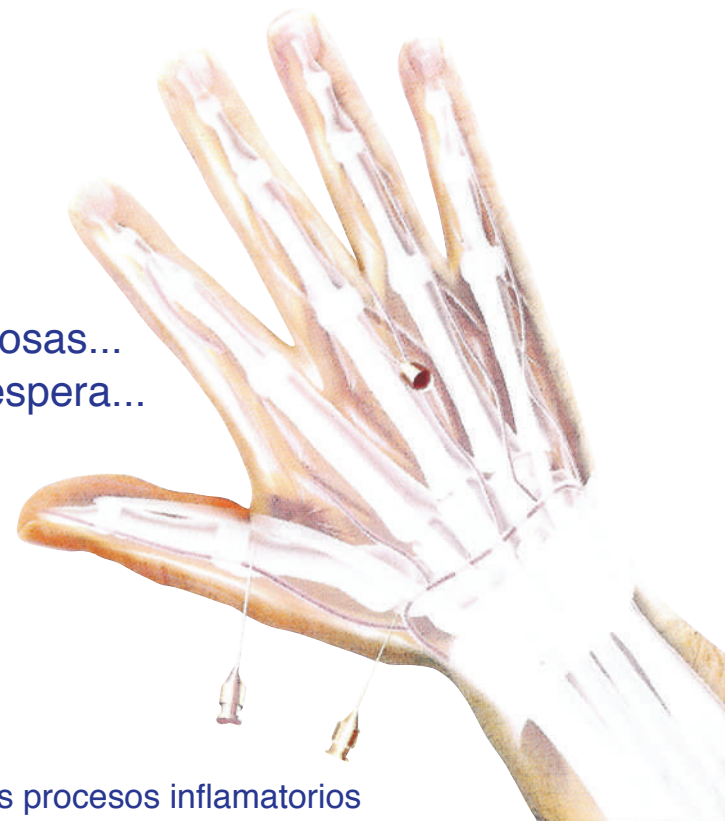Material utilizado en la infiltración de las tendinitis

Aguja de 0,5 x 16 mm
Jeringas de 2 ó de 5 ml
Mezcla de infiltración (1:1) de:
Corticoide de depósito:
-Betametasona 12 mg / 1 a 2 ml

-Triamcinolona 40 mg / 1 ml
Anestésico local: Lidocaina al 1% ó
2% sin vasoconstrictor.

MANO

Alguna cosas...
No dan espera...



... Como los procesos inflamatorios

Bru-sone®

Betametasona Ag. + Dipropionato
+ Fosfato Sódico de Betametasona

Brucort-A®

Triamcinolona Acetonido

Bru-sone®

Brucort-A®

Betametasona Ag. + Dipropionato
+ Fosfato Sódico de Betametasona

Triamcinolona Acetonido



Rápido inicio de acción
a los 30 min.



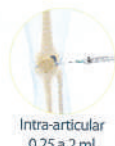Alivio sostenido
por más de 30 días

- Control total de la sintomatología
- Acción inmediata en reacciones inflamatorias y alérgicas

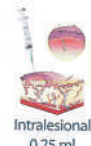Formas de aplicación



Intramuscular
1 a 2 ml



Intra-articular
0,25 a 2 ml



Intralesional
0,25 ml

Brusone®
Betametasona Ag. + Dipropionato 5mg + Betametasona Fosfato Sódico 2 mg. / ml. Composición: Cada Ampolla de 1 mL contiene: Betametasona (ag. Dipropionato) 5 mg + Betametasona (ag. Fosfato sódico) 2 mg. Cada Ampolla de 2 mL contiene: Betametasona (ag. Dipropionato) 10 mg + Betametasona (ag. Fosfato sódico) 4 mg. Presentaciones: Inyectable Caja x 1 ampolla + Jeringa + toallita con alcohol. Registros GUATEMALA: PF-42229, EL SALVADOR: RMG4255030420. Indicación: TERAPIA CORTICOSTEROIDE - Posología: Según Criterio Médico - Contraindicaciones y Advertencias: NO ES INTRAVENOSO O SUBCUTÁNEO, EMBARAZO Y LACTANCIA, INSUFICIENCIA CARDÍACA, INFARTO DEL MIOCARDIO RECIENTE, HIPERTENSIÓN, DIABETES, EPILEPSIA, GLAUCOMA, HIPOTIROIDISMO, INSUFICIENCIA HEPÁTICA, OSTEOPOROSIS, ÚLCERA GASTRODUODENAL, DISFUNCIÓN RENAL. VENTA CON PRESCRIPCIÓN MÉDICA MANTENGASE FUERA DEL ALCANCE DE LOS NIÑOS. CONSERVESE A TEMPERATURA INFERIOR A 30°. Elaborado por Laboratorios Lamfer para Droguería Brulab, S.A. de Guatemala - Guatemala.

Brucort-A®
Triamcinolona acetónido 40 mg/ml. Composición: Cada ampolla de 1 ml contiene Triamcinolona Acetonido 40 mg. Presentaciones: Inyectable Caja x 1 ampolla. Registros GUATEMALA: PF-53058, EL SALVADOR: RMG4174171219. Indicación: TERAPIA CORTICOSTEROIDE - Posología: Según Criterio Médico - Contraindicaciones y Advertencias: HIPERSENSIBILIDAD AL MEDICAMENTO, PÚRPURA TROMBOCITOPÉNICA IDIOPÁTICA, INFECCIONES SISTÉMICAS, TUBERCULOSIS ACTIVA, HERPES SIMPLE OCULAR ACTIVO, EMBARAZO Y LACTANCIA, DIABETES. VENTA CON PRESCRIPCIÓN MÉDICA MANTENGASE FUERA DEL ALCANCE DE LOS NIÑOS. CONSERVESE A TEMPERATURA INFERIOR A 30°. Elaborado por Laboratorios Lamfer para Droguería Brulab, S.A. de Guatemala - Guatemala.

Infiltraciones Mano

Exploración Básica

La mano está compuesta por los huesos de las falanges, de los metacarpianos, del carpo, con sus correspondientes articulaciones, tendones, ligamentos, músculos y piel.

Uno de los objetivos principales en la muñeca es conocer los huesos del carpo y sus relaciones:

En la muñeca hay 8 huesos del área radial (externa) hacia el área cubital (interna) encontramos:

En la fila proximal: Escafoides, Semilunar, Piramidal, Pisiforme.

En la distal: Trapecio, Trapezoide, Grande, Ganchoso.

Principales patologías para infiltrar

Valoramos las principales patologías en las que podemos utilizar como recurso terapéutico la infiltración. Cada una de ellas es la más representativa de diferentes tipos de patologías que podemos encontrar en la mano:

Tenosinovitis estenosante: Tenosinovitis de Dequervain.

Neuropatía por compresión: Síndrome del túnel carpiano.

Artrosis: Rizartrrosis.

Tenosinovitis de Dequervain

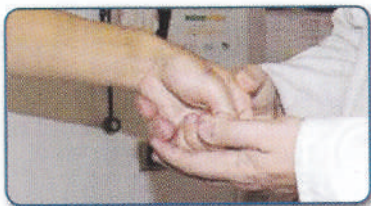Es la Inflamación de la vaina común del extensor corto y abductor largo del pulgar a su paso por la estiloides radial.

Es frecuente en mujeres entre los 30- 50 años y en personas que realizan movimientos repetitivos de la muñeca, aunque a veces aparece de forma espontánea.

Cursa con dolor selectivo en la tabaquera anatómica y ocasionalmente se irradia al antebrazo. El paciente se queja de dolor al movilizar el pulgar o al realizar la pinza con la mano.

A la exploración destaca dolor con la desviación cubital pasiva de la muñeca o a la presión sobre la apófisis estiloides radial.

También se desencadena dolor con la abducción y extensión resistida del pulgar. Es típica la prueba de Finkelstein positiva, es decir, dolor cuando



hacemos la desviación cubital de la muñeca del paciente con la mano empuñada y el pulgar bajo los otros dedos.

En ocasiones la región está visiblemente tumefacta. En los casos más severos puede existir una crepitación perceptible del tendón al mover el pulgar.

Técnica de Infiltración de tendinitis de Dequervain

Mano en pronosupinación media del antebrazo, sujetando el pulgar.

Localización de los tendones afectados realizando extensión y abducción.

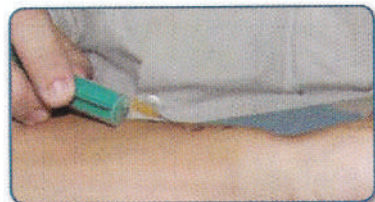Palpación del punto de máximo dolor.

Punto de entrada en la zona de más dolor en el trayecto de los músculos abductor largo y extensor corto del pulgar.

Dirección de la aguja oblicua, casi paralela al plano cutáneo, en dirección al antebrazo.

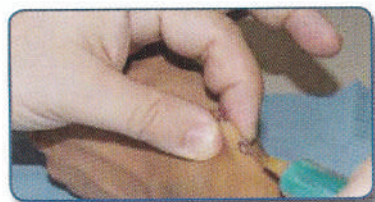Si tenemos dudas acerca de la exactitud del lugar de inyección, separar la jeringa de la aguja y pedirle al paciente que mueva el pulgar.

Si la punta de la aguja está demasiado hundida en el tendón se desplazará con los movimientos del pulgar. Cuidado con la arteria radial.



Seguiremos los siguientes pasos:

1. Búsqueda del punto del dolor.
2. Anestesia puntual con anestésico, usando una jeringa de insulina cargada con anestésico, a unos 1,5 a 2 centímetros del punto de con aspiración previa a infiltrar para evitar punciones sanguíneas.



3. Pellizco para separar las estructuras superficiales de las profundas.
4. Infiltración de la mezcla de infiltración (anestésico y corticoide de depósito en proporción 1:1).

Normalmente esta infiltración se realiza en abanico, sobre todo si la zona presenta varios grupos tendinosos (como la epicondilitis).

5. En algunos casos se puede realizar un vendaje funcional u ortesis para favorecer la curación.

Material utilizado en la infiltración de las tendinitis Dequervain

Aguja de 0,5 x 16 mm

Jeringas de 2 ó de 5 ml.

Mezcla de infiltración (1:1) de:

Corticoide de depósito:

-Betametasona 12 mg / 1 a 2 ml

- Triamcinolona 40 mg / 1 ml

Anestésico local: Lidocaína al 1% ó 2% sin vasoconstrictor.

Síndrome del Túnel Carpiano

Es la neuropatía de compresión más frecuente. Se produce por la compresión del nervio mediano a su paso por el canal del carpo.

Es frecuente en mujeres y la edad media de presentación es 40-60 años. En el 95% de los casos es bilateral.

La mayoría de los casos son idiopáti-

cos, pero hay una variedad de condiciones que pueden predisponer a padecer este síndrome como aquellas causas que aumentan el volumen del canal o que disminuyen el espacio del mismo, o la realización de movimientos de flexoextensión repetidos de la muñeca.

Cursa con dolor y parestesias en el territorio de distribución sensitiva del nervio mediano, es decir, en el primer, segundo, tercero y parte radial del cuarto dedo de la mano. El dolor puede irradiar a antebrazo, hombro y cuello. Es típico el dolor nocturno y de característica paroxística. En la progresión del cuadro puede existir una pérdida total de la sensibilidad y atrofia de la eminencia tenar.

El diagnóstico se hace al reproducir el dolor en la zona de distribución del nervio mediano a través de la exploración:

Signo de Tinel

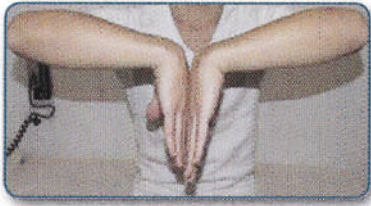Golpeando ligeramente sobre el túnel del carpo se produce dolor, entumecimiento y disestesias en la zona inervada por el mediano. Es positivo en el 60-70% de los casos.

Test de Phalen

La hiperflexión de ambas muñecas durante 60 segundos produce adormecimiento y disestesias en la zona inervada por el mediano. Es positivo en el 80% de los casos.

Test de Comprensión Carpal:

Los síntomas se manifiestan cuando el examinador presiona sus pulgares sobre el túnel del carpo del paciente durante 30 segundos. Positivo hasta en el 90% de los casos.



Test de Flick

¿Qué hace usted con las manos cuando los síntomas empeoran? El paciente hace el movimiento habitual que se ejecuta para bajar la temperatura de un termómetro. Es muy sensible y específico.

El diagnóstico se hace por la clínica, la exploración y la EMG, aunque la prueba diagnóstica más fiable no es la electromiografía sino el gran alivio producido por las infiltraciones locales adecuadas.

Técnica de Infiltración Síndrome de Túnel Carpiano

Mano en semiflexión dorsal con la palma hacia arriba.
Localizar el músculo palmar mayor en la línea media de la muñeca.
Localizar las dos líneas cutáneas de flexión de la muñeca.

Se introduce la aguja entre las dos líneas, aproximadamente a 1 cm del pliegue distal de flexión de la muñeca, en el lado cubital del tendón del palmar mayor, en dirección oblicua hacia la palma (45-60°). Introducción de la aguja de aproximadamente 1 cm.

Cuidado con las parestesias. El efecto secundario más frecuente es el entumecimiento pasajero del pulgar, el índice y la mitad del anular. Es pasajero y no tiene ninguna gravedad (aunque debemos de informar al paciente).

Seguiremos los siguientes pasos:

1. Asepsia con antiséptico.
2. Anestesia puntual con anestésico, usando una jeringa de insulina cargada con anestésico. Con aspiración previa a infiltrar para evitar punciones sanguíneas.
3. Realiza una punción con una aguja subcutánea (Se introduce la aguja entre las dos líneas, aproximadamente a 1 cm del pliegue distal de flexión de la muñeca, en el lado cubital del tendón del palmar mayor, en dirección oblicua hacia la palma (45-60°).

Introducción de la aguja de aproximadamente 1 cm, e inyectar la mezcla de infiltración (anestésico y corticoide de

depósito en proporción 1:1), en la zona perilesional (como en los neuromas, espolones, fascitis, zonas de compresión tendinosa, etc.).

4. En algunos casos se puede realizar un vendaje funcional u ortesis para favorecer la curación, como en el caso de el síndrome del túnel carpiano.

Material utilizado en la infiltración del síndrome de Túnel Carpiano

Aguja de 0,5 x 16 mm
Jeringas de 5 ó 10 ml
Mezcla de infiltración (1:1) de:
Corticoide de depósito:

- Betametasona 12 mg / 1 a 2 ml
- Triamcinolona 40 mg / 1 ml

Anestésico local: Lidocaína al 1% ó 2% sin vasoconstrictor

Rizartrosis

Artrosis de la articulación trapecio metacarpiana, que afecta sobre todo a mujeres mayores de 50 años, y que con frecuencia se asocia a artrosis en otras articulaciones (interfalángicas distales). Se ha considerado una enfermedad de transmisión genética agravada por la sobreutilización de la articulación, aunque esto último no se puede confirmar.

Esta articulación es una de las pocas que constituye una indicación de infiltraciones cuando se trata de artrosis y no de artropatía inflamatoria.

Cursa con dolor de características mecánicas en la zona de la articulación, de intensidad variable, desde formas asintomáticas a otras con derrame articular y marcada limitación funcional. Mejora con el reposo y empeora con la movilidad activa del pulgar.

En la exploración destaca el aspecto de mano cuadrada por la subluxación radial de la base del primer metacarpiano que condiciona que la base del primer dedo se esconda bajo la palma. Se produce dolor a la presión en la cara anterior de la articulación trapeciometacarpiana y al empujar hacia atrás es pulgar en abducción. El movimiento contra-resistencia del pulgar y la muñeca no es doloroso al no ser una tenosinovitis. Crepitantes y crujidos asociados a movimientos.

El diagnóstico es clínico y radiológico.

Técnica de Infiltración de rizartrosis

Mano en pronosupinación media del antebrazo traccionando el pulgar. El punto de entrada se localiza en el punto de máxima sensibilidad dolorosa en la zona del vértice que forman la estiloides radial y el tendón

extensor largo del pulgar, en la tabaquera anatómica. La Mano en pronosupinación media del antebrazo traccionando el pulgar. El punto de entrada se localiza en el punto de máxima sensibilidad dolorosa en la zona del vértice que forman la estiloides radial y el tendón extensor largo del pulgar, en la tabaquera anatómica. La dirección de la aguja es ligeramente oblicua y medial, hasta encontrar la interlínea.

Seguiremos los siguientes pasos:

1. Asepsia con antiséptico.
2. Anestesia puntual con anestésico, usando una jeringa de insulina cargada con anestésico.

Con aspiración previa a infiltrar para evitar punciones sanguíneas.

3. Realiza una punción con una aguja subcutánea e inyectar la mezcla de infiltración (anestésico y corticoide de depósito en proporción 1:1), en la zona perilesional (como en los neuromas, espolones, fascitis, zonas de compresión tendinosa, etc.).

4. En algunos casos se puede realizar un vendaje funcional u ortesis para favorecer la curación, como en el caso de el síndrome de túnel carpiano.

Material utilizado en la infiltración de la Rizartrosis

Aguja de 0,5 x 16 mm

Jeringas de 5 ó 10 ml

Mezcla de infiltración (1:1) de:

- Corticoide de depósito:
-Betametasona 12 mg / 1 a 2 ml
- Triamcinolona 40 mg / 1 ml

Anestésico local: Lidocaína al 1% ó 2% sin vasoconstrictor

Otras articulaciones que pueden ser infiltradas.

La articulación radiocarpiana

El sitio de infiltración es el hueco en forma de T entre la extremidad radial, el semilunar y el escafoides Infiltración en ángulo de 60 grados dirigida hacia el radio con aguja subcutánea.

(Afectada más frecuente, la artritis reumatoide).

La articulación radiocubital distal

(Afectación más frecuente, la artritis reumatoide).

Las pequeñas articulaciones de los dedos

Suele ser necesaria la infiltración en las poliartritis reumatoides con mala respuesta a tratamientos convencionales.

La técnica de infiltración es similar para todas las articulaciones, se flexiona la mano, a 45 grados, se localiza la línea interarticular, con la otra mano se separa el dedo del paciente y con la otra se pondrá la inyección a lo largo de la línea articular, tangencialmente a la articulación. Posteriormente utilizar una férula para inmovilizar la articulación durante 24 horas. No aplicar demasiadas inyecciones de una sola vez. Se utiliza una aguja subcutánea.

Quistes de la muñeca

Las vainas tendinosas de la muñeca y las articulaciones vecinas pueden presentar estructuras quísticas, llenas de sustancia transparente y gelatinosa, que es ácido hialuronico, que queda tras ser absorbido el resto del contenido líquido del quiste.

Suele ser prolongaciones bursiformes de las estructuras sinoviales con una válvula de comunicación, lo que no hace interesante infiltrarlos, ya que volverá a salir.

Dedos de gatillo

Las vainas tendinosas de los tendones flexores de los dedos de la mano (y del pie) pueden presentar inflamación dando lugar a la presencia de dedos en "gatillo". A la exploración los pacientes suelen presentar una dificultad para la extensión de los dedos después de haber realizado la flexión de la mano.

Necesitan la ayuda de la otra mano para "desenganchar" el dedo que queda bloqueado.

Seguiremos los siguientes pasos:

1. Asepsia con antiséptico.
2. Anestesia puntual con anestésico, usando una jeringa de insulina cargada con anestésico, a unos 1,5 a 2 centímetros del punto de dolor (tamaño de la aguja subcutánea).

Con aspiración previa a infiltrar para evitar punciones sanguíneas.

3. Pellizco para separar las estructuras superficiales de las profundas.
4. Infiltración de la mezcla de infiltración (anestésico y corticoide de depósito en proporción 1:1).

Normalmente esta infiltración se realiza en abanico.

5. En algunos casos se puede realizar un vendaje funcional u ortesis para favorecer la curación.

Material utilizado en la infiltración de los dedos en "gatillo"

Aguja de 0,5 x 16 mm

Jeringas de 2 ó de 5 ml

Mezcla de infiltración (1:1) de:

Corticoide de depósito:

-Betametasona 12 mg / 1 a 2 ml

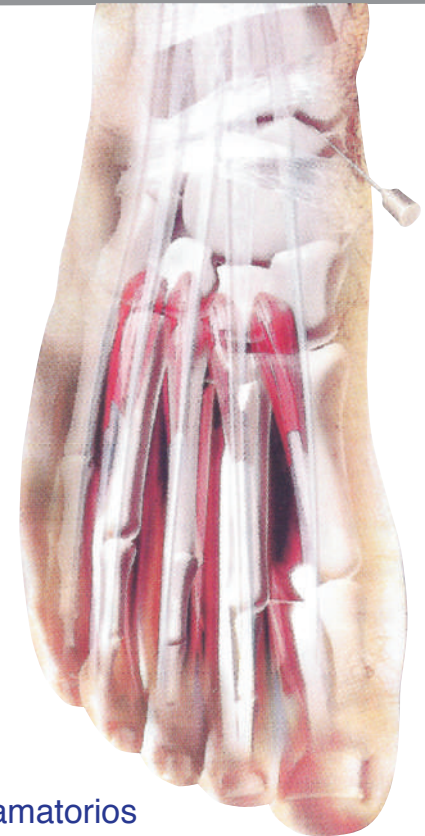-Triamcinolona 40 mg / 1 ml

Anestésico local: Lidocaína al 1% ó 2% sin vasoconstrictor.

PIE

Alguna cosas...
No dan espera...

... Como los procesos inflamatorios



Bru-sone®

Betametasona Ag. + Dipropionato
+ Fosfato Sódico de Betametasona

Brucort-A®

Triamcinolona Acetónido

Bru-sone®

Brucort-A®

Betametasona Ag. + Dipropionato
+ Fosfato Sódico de Betametasona

Triamcinolona Acetonido



Rápido inicio de acción
a los 30 min.



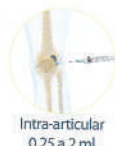Alivio sostenido
por más de 30 días

- Control total de la sintomatología
- Acción inmediata en reacciones inflamatorias y alérgicas

Formas de aplicación



Intramuscular
1 a 2 ml



Intra-articular
0,25 a 2 ml



Intralesional
0,25 ml

Bru-sone®
Betametasona Ag. + Dipropionato 5mg + Betametasona Fosfato Sódico 2 mg. / ml. Composición: Cada Ampolla de 1 mL contiene: Betametasona (ag. Dipropionato) 5 mg + Betametasona (ag. Fosfato sódico) 2 mg. Cada Ampolla de 2 mL contiene: Betametasona (ag. Dipropionato) 10 mg + Betametasona (ag. Fosfato sódico) 4 mg. Presentaciones: Inyectable Caja x 1 ampolla + Jeringa + toallita con alcohol. Registros GUATEMALA: PF-42229, EL SALVADOR: RMG4255030420. Indicación: TERAPIA CORTICOSTEROIDE - Posología: Según Criterio Médico - Contraindicaciones y Advertencias: NO ES INTRAVENOSO O SUBCUTÁNEO, EMBARAZO Y LACTANCIA, INSUFICIENCIA CARDÍACA, INFARTO DEL MIOCARDIO RECIENTE, HIPERTENSIÓN, DIABETES, EPILEPSIA, GLAUCOMA, HIPOTIROIDISMO, INSUFICIENCIA HEPÁTICA, OSTEOPOROSIS, ÚLCERA GASTRODUODENAL, DISFUNCIÓN RENAL. VENTA CON PRESCRIPCIÓN MÉDICA MANTENGASE FUERA DEL ALCANCE DE LOS NIÑOS. CONSERVESE A TEMPERATURA INFERIOR A 30°. Elaborado por Laboratorios Lamfer para Droguería Brulab, S.A. de Guatemala - Guatemala.

Brucort-A®
Triamcinolona acetónido 40 mg/ml. Composición: Cada ampolla de 1 ml contiene Triamcinolona Acetonido 40 mg. Presentaciones: Inyectable Caja x 1 ampolla. Registros GUATEMALA: PF-53058, EL SALVADOR: RMG4174171219. Indicación: TERAPIA CORTICOSTEROIDE - Posología: Según Criterio Médico - Contraindicaciones y Advertencias: HIPERSENSIBILIDAD AL MEDICAMENTO, PÚRPURA TROMBOCITOPÉNICA IDIOPÁTICA, INFECCIONES SISTÉMICAS, TUBERCULOSIS ACTIVA, HERPES SIMPLE OCULAR ACTIVO, EMBARAZO Y LACTANCIA, DIABETES. VENTA CON PRESCRIPCIÓN MÉDICA MANTENGASE FUERA DEL ALCANCE DE LOS NIÑOS. CONSERVESE A TEMPERATURA INFERIOR A 30°. Elaborado por Laboratorios Lamfer para Droguería Brulab, S.A. de Guatemala - Guatemala.

Infiltraciones Pie

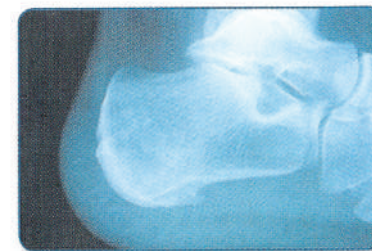
Espolón Calcáneo

Es una exostosis ósea secundaria a calcificaciones de inserciones que pueden estar a nivel subcalcáneo o retrocalcáneo posterior. La lesión provoca dolor a nivel del talón, sobre todo al apoyar el mismo en el suelo, siendo habitual su aparición insidiosa e ir incrementándose con el paso del tiempo. Suele ser más frecuente en verano debido al uso de calzado indebido.

El dolor obliga al enfermo a evitar cargar el peso sobre el talón y camina apoyando el metatarso (cojea). El dolor es atribuido a una inflamación del periostio, a una bursitis e irritación de los filetes nerviosos vecinos.

Se debe recordar que no existe correspondencia clínico-radiológica: el hallazgo radiológico de un espolón no es indicativo de patología pues la mayoría de ellos no son dolorosos.

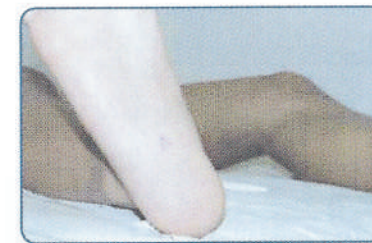El espolón se encuentra cerca del 50% de las talalgias.



Exploración

Dolor a la palpación profunda sobre el calcáneo dependiendo del punto donde asiente la lesión (la más frecuente espolón antero-inferior).

En ocasiones la presión en la región latero-interna puede desencadenar dolor de forma más difusa, apreciándose tensión plantar.

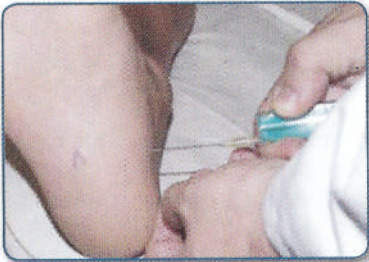

Diagnóstico:

Se debe realizar mediante radiografías (lateral) de ambos pies, por la frecuencia de simetrías. De esta manera confirmaremos el diagnóstico diferencial con la fascitis plantar.

Tratamiento:

Los AINEs, el reposo, la rehabilitación, el uso de calzado adecuado con plantillas de descarga y en algunas ocasiones las infiltraciones locales con glucocorticoides son algunas de las medidas terapéuticas utilizadas. Como última opción está la cirugía.



Fascitis Plantar:

Es la causa más frecuente de talalgia.

La fascia plantar (aponeurosis plantaris) se origina en la tuberosidad medial del calcáneo, subyacente al tejido celular subcutáneo, se ex-

tiende por la planta del pie, ensanchándose en forma triangular hasta insertarse por medio de las cintillas pretendinosas en la base de la 1ª falange.

En su porción media es gruesa y con sus fibras bien estructuradas en sentido longitudinal.

Su función es mantener de forma estática la forma de la bóveda plantar.

Personas obesas, pies con arco longitudinal acentuado o cuando la permanencia de pie se mantiene durante tiempo prolongado, son condiciones en las cuales la fascia sufre mayores situaciones de estrés, produciéndose una sobredistensión de sus fibras colágenas con irritación de terminaciones nerviosas, sobre todo a nivel de las inserciones junto al hueso calcáneo.

Todo ello provoca dolor a nivel del talón, sobre todo con la marcha (fase de ataque del talón) cuando impacta el mismo contra el suelo.

Exploración:

A la inspección no se observa inflamación ni rubor a nivel del talón. En la palpación comparándola con el otro pie se aprecia una cierta tensión plantar, así como dolor en el borde interno y centro del talón (entre 1/3 medio y 1/3 posterior de la planta del pie) cuando ejercemos presión profunda.

A veces suele desencadenarse dolor en el tercio posterior del pie afecto con la hiperextensión pasiva de los dedos.

Tratamiento:

Los AINEs, el reposo, la rehabilitación el uso de calzado adecuado con plantillas de descarga y en algunas ocasiones las infiltraciones locales con glucocorticoides son algunas de las medidas terapéuticas utilizadas. Como última opción está la cirugía.

Técnica de Infiltración del espolón y fascitis plantar.

Paciente en decúbito supino, con el pie cruzado sobre la otra pierna.

Punto de entrada: borde antero-interno del talón próximo a la zona de apoyo, sobre la piel fina.

Seguiremos los siguientes pasos:

1. Siendo una infiltración dolorosa, se suele utilizar anestesia tópica tipo EMLA asociada a una oclusión con plástico para aumentar la potencia de la anestesia.
2. Asepsia con antiséptico.
3. Anestesia puntual con anestésico, usando una jeringa de insulina cargada con anestésico.

Con aspiración previa a infiltrar para evitar punciones sanguíneas.

4. Realiza una punción con una aguja intramuscular dirigido hacia el centro del talón (La dirección de la aguja es paralela al plano de apoyo hasta el centro del talón, en ángulo aproximado de 45°), e inyectar la mezcla de infiltración (anestésico y corticoide de depósito en proporción 1:1) 1-2 ml, en la zona perilesional (Infiltrar lentamente para no producir dolor al distender la inserción de la aponeurosis).

5. En algunos casos se puede realizar un vendaje funcional u ortesis para favorecer la curación.

Material utilizado en la infiltración de espolón calcáneo y fascitis plantar

Aguja de 0,8 x 40 mm

Jeringas de 5 ó 10 ml

Mezcla de infiltración (1:1) de:

Corticoide de depósito:
-Betametasona 12 mg / 1 a 2 ml

- Triamcinolona 40 mg / 1 ml

Anestésico local: Lidocaína al 1% ó 2% sin vasoconstrictor.

Metatarsalgia Neurinoma de Morton

La neuralgia de Morton es una neuropatía por atrapamiento del nervio que discurre por el tercer espacio intermetatarsiano (menos frecuente del 2º) ocasionando una fibrosis perineural. Dicho nervio suele quedar atrapado por el ligamento metatarsiano transversal, que produce fibrosis perineural.

Aparece habitualmente como consecuencia del uso prolongado de un calzado puntiagudo y con tacón alto que comprime el antepié. Afecta al sexo femenino entre los 25 y 50 años, generalmente de forma unilateral.

La clínica se caracteriza por dolor lancinante entre el 3º y 4º dedo en relación con la marcha, acompañándose de parestesias, disestesias e incluso anestesia de los dedos contiguos, y que obliga al paciente a detenerse, descalzarse y tras un ligero masaje en el pie reemprender la marcha aunque con cierta dificultad.

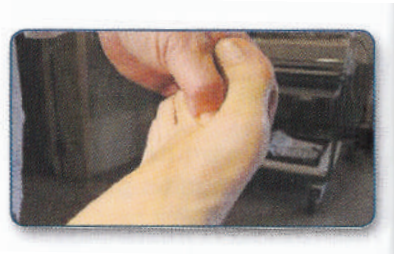Exploración

En la inspección no se observa ningún signo de afectación articular ni lesión cutánea aparente.

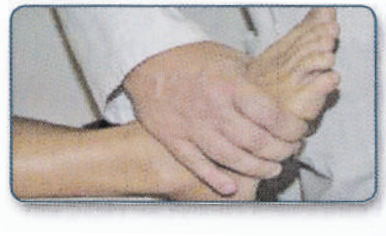La palpación de cada espacio intermetatarsiano permite apreciar en ocasiones una tumoración blanda

(neurinoma) entre las cabezas de los metatarsianos que, al comprimir lateralmente las cabezas metatarsianas entre sí, o bien con la compresión dorsoplantar del espacio interdigital correspondiente, reproduce la clínica referida por la paciente (dolor lancinante característico).

También se provoca dolor a nivel del neurinoma cuando se comprime el pie transversalmente (abarcando con una mano el pie entre las cabezas del 1º y 5º metatarsiano).



La electromiografía en ocasiones y la RMN confirman el diagnóstico.



Tratamiento:

Es importante reducir la sobrecarga del antepié (usando un calzado más ancho, con tacón más bajo), evitar el sobrepeso y con frecuencia, añadir una plantilla con apoyo retrocapital que reduzca la presión que se ejerce sobre la cabeza de los metatarsianos. En algunas ocasiones está indicada la realización de infiltraciones locales con glucocorticoides, y rara vez la exéresis quirúrgica.

Técnica de Infiltración del Neuroma de Morton

Paciente en decúbito supino con la rodilla flexionada y el pie en flexión y apoyo plantar.

Punto de entrada a través del 2º ó 3º espacio intermetatarsiano.

Seguiremos los siguientes pasos:

1. Asepsia con antiséptico.
2. Anestesia puntual con anestésico, usando una jeringa de insulina cargada con anestésico.

Con aspiración previa a infiltrar para evitar punciones sanguíneas.

3. Realiza una punción con una aguja sucutánea (introduciéndose

perpendicular al plano cutáneo hasta encontrar el punto de parestesia, retirándose entonces unos mm.) e inyectar la mezcla de infiltración (anestésico y corticoide de depósito en proporción 1:1) 1 ml, en la zona perilesional.

4. En algunos casos se puede realizar un vendaje funcional u ortesis para favorecer la curación.

Material utilizado en la infiltración del Neuroma de Morton

Aguja de 0,5 x 16 mm

Jeringas de 5 ó 10 ml

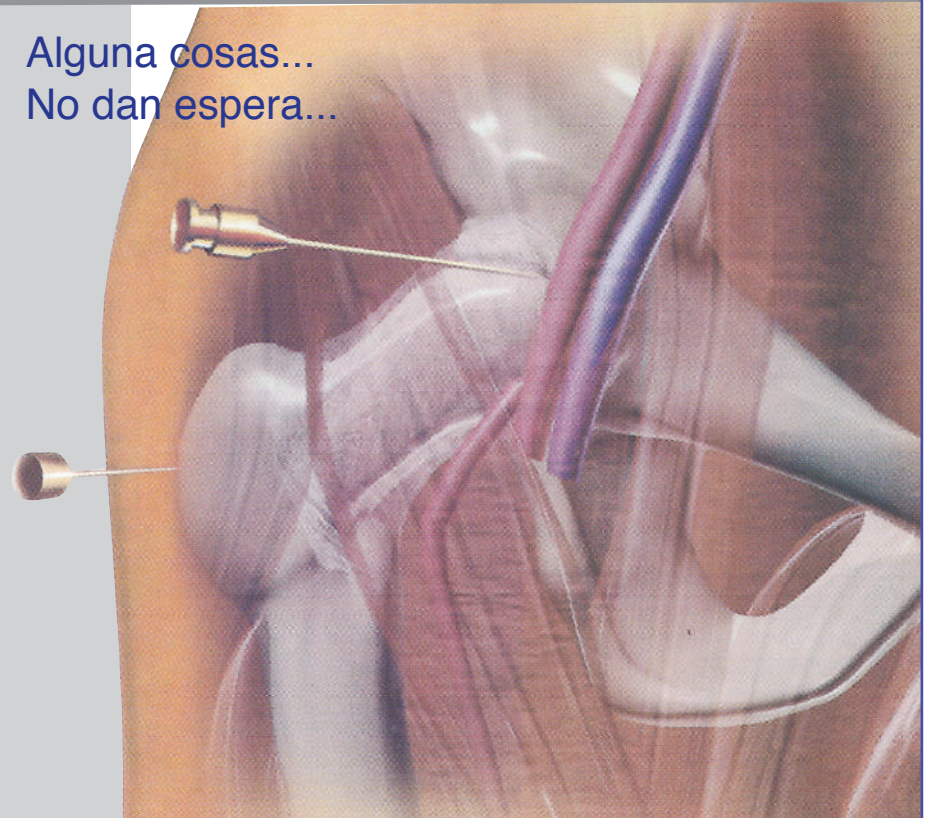
Mezcla de infiltración (1:1) de:

- Corticoide de depósito:
-Betametasona 12 mg / 1 a 2 ml
- Triamcinolona 40 mg / 1 ml

Anestésico local: Lidocaína al 1% ó 2% sin vasoconstrictor

CADERA

Algunas cosas...
No dan espera...



... Como los procesos inflamatorios

Bru-sone®

Betametasona Ag. + Dipropionato
+ Fosfato Sódico de Betametasona

Brucort-A®

Triamcinolona Acetónido

Bru-sone®

Brucort-A®

Betametasona Ag. + Dipropionato
+ Fosfato Sódico de Betametasona

Triamcinolona Acetonido



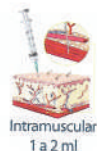Rápido inicio de acción
a los 30 min.



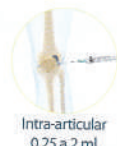Alivio sostenido
por más de 30 días

- Control total de la sintomatología
- Acción inmediata en reacciones inflamatorias y alérgicas

Formas de aplicación



Intramuscular
1 a 2 ml



Intra-articular
0,25 a 2 ml



Intralesional
0,25 ml

Bru-sone®
Betametasona Ag. + Dipropionato 5mg + Betametasona Fosfato Sódico 2 mg. / ml. Composición: Cada Ampolla de 1 mL contiene: Betametasona (ag. Dipropionato) 5 mg + Betametasona (ag. Fosfato sódico) 2 mg. Cada Ampolla de 2 mL contiene: Betametasona (ag. Dipropionato) 10 mg + Betametasona (ag. Fosfato sódico) 4 mg. Presentaciones: Inyectable Caja x 1 ampolla + Jeringa + toallita con alcohol. Registros GUATEMALA: PF-42229, EL SALVADOR: RMG4255030420. Indicación: TERAPIA CORTICOSTEROIDE - Posología: Según Criterio Médico - Contraindicaciones y Advertencias: NO ES INTRAVENOSO O SUBCUTÁNEO, EMBARAZO Y LACTANCIA, INSUFICIENCIA CARDÍACA, INFARTO DEL MIOCARDIO RECIENTE, HIPERTENSIÓN, DIABETES, EPILEPSIA, GLAUCOMA, HIPOTIROIDISMO, INSUFICIENCIA HEPÁTICA, OSTEOPOROSIS, ÚLCERA GASTRODUODENAL, DISFUNCIÓN RENAL. VENTA CON PRESCRIPCIÓN MÉDICA MANTENGASE FUERA DEL ALCANCE DE LOS NIÑOS. CONSERVESE A TEMPERATURA INFERIOR A 30°. Elaborado por Laboratorios Lamfer para Droguería BruLab, S.A. de Guatemala - Guatemala.

Brucort-A®
Triamcinolona acetónido 40 mg/ml. Composición: Cada ampolla de 1 ml contiene Triamcinolona Acetonido 40 mg. Presentaciones: Inyectable Caja x 1 ampolla. Registros GUATEMALA: PF-53058, EL SALVADOR: RMG4174171219. Indicación: TERAPIA CORTICOSTEROIDE - Posología: Según Criterio Médico - Contraindicaciones y Advertencias: HIPERSENSIBILIDAD AL MEDICAMENTO, PÚRPURA TROMBOCITOPÉNICA IDIOPÁTICA, INFECCIONES SISTÉMICAS, TUBERCULOSIS ACTIVA, HERPES SIMPLE OCULAR ACTIVO, EMBARAZO Y LACTANCIA, DIABETES. VENTA CON PRESCRIPCIÓN MÉDICA MANTENGASE FUERA DEL ALCANCE DE LOS NIÑOS. CONSERVESE A TEMPERATURA INFERIOR A 30°. Elaborado por Laboratorios Lamfer para Droguería BruLab, S.A. de Guatemala - Guatemala.

Infiltraciones Cadera

Bursitis Troncadera

Inflamación de la bursa que se encuentra entre el glúteo mayor y el trocánter mayor. Es la más frecuente de las bursitis de la cadera. Tiene una mayor frecuencia en mujeres y es difícil de diferenciar de una tendinitis trocantérea.

Clínica:

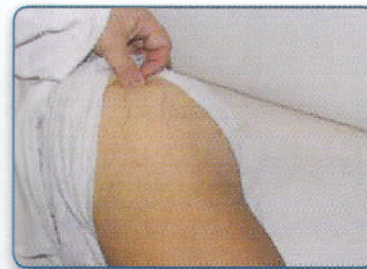Dolor en la cara externa de la cadera pudiendo irradiarse proximal o distalmente.

Aumenta con la deambulación, subir escaleras y al acuclillarse. Cojera y dolor nocturno.

Exploración

Dolor intenso a la palpación sobre el trocánter mayor.

Aumenta con la abducción y con la rotación externa.



Tratamiento:

Uso de Aines, evitar o disminuir las actividades que incrementan el dolor así como no apoyar la zona afecta sobre superficies duras (dormir del lado contrario) y la utilización de un bastón, suelen ser suficientes en la mayoría de los casos.

La infiltración en la zona de máximo dolor suele ser una técnica muy eficaz, cuando existe un diagnóstico de certeza y no responde a tratamiento conservador.

Técnica de infiltración Bursitis

Seguiremos los siguientes pasos:

1. Asepsia con antiséptico.
2. Anestesia puntual con anestésico, usando una jeringa de insulina cargada con anestésico. Con aspiración previa a infiltrar para evitar punciones sanguíneas.
3. Drenaje, si es posible, del contenido de la bursa con una aguja intramuscular.

En caso de llenar la jeringa, se cambia esta, las veces que sean necesarias, sin retirar la aguja del interior de la bursa.

4. Tras retirar la aguja de drenaje, por el mismo punto, se realiza una nueva punción con una aguja nueva, para mantener la asepsia, y se inyecta la mezcla de infiltración (anestésico y corticoide de depósito en proporción 1:1).

Material utilizado en la infiltración en las bursitis trocánteras

Aguja de 0,8 x 40 mm

Jeringas de 10 ó de 20 ml

Mezcla de infiltración (1:1) de:

Corticoide de depósito:

-Betametasona 12 mg / 1 a 2 ml

- Triamcinolona 40 mg / 1 ml

Anestésico local: Lidocaína al 1% ó 2% sin vasoconstrictor.

RODILLA



Alguna cosas...
No dan espera...

... Como los procesos inflamatorios

Bru-sone®

Betametasona Ag. + Dipropionato
+ Fosfato Sódico de Betametasona

Brucort-A®

Triamcinolona Acetónido

Bru-sone®

Brucort-A®

Betametasona Ag. + Dipropionato
+ Fosfato Sódico de Betametasona

Triamcinolona Acetonido



Rápido inicio de acción
a los 30 min.



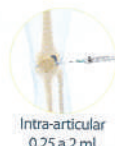Alivio sostenido
por más de 30 días

- Control total de la sintomatología
- Acción inmediata en reacciones inflamatorias y alérgicas

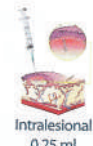Formas de aplicación



Intramuscular
1 a 2 ml



Intra-articular
0,25 a 2 ml



Intralesional
0,25 ml

Bru-sone®
Betametasona Ag. + Dipropionato 5mg + Betametasona Fosfato Sódico 2 mg. / ml. Composición: Cada Ampolla de 1 mL contiene: Betametasona (ag. Dipropionato) 5 mg + Betametasona (ag. Fosfato sódico) 2 mg. Cada Ampolla de 2 mL contiene: Betametasona (ag. Dipropionato) 10 mg + Betametasona (ag. Fosfato sódico) 4 mg. Presentaciones: Inyectable Caja x 1 ampolla + Jeringa + toallita con alcohol. Registros GUATEMALA: PF-42229, EL SALVADOR: RMG4255030420. Indicación: TERAPIA CORTICOSTEROIDE - Posología: Según Criterio Médico - Contraindicaciones y Advertencias: NO ES INTRAVENOSO O SUBCUTÁNEO, EMBARAZO Y LACTANCIA, INSUFICIENCIA CARDÍACA, INFARTO DEL MIOCARDIO RECIENTE, HIPERTENSIÓN, DIABETES, EPILEPSIA, GLAUCOMA, HIPOTIROIDISMO, INSUFICIENCIA HEPÁTICA, OSTEOPOROSIS, ÚLCERA GASTRODUODENAL, DISFUNCIÓN RENAL. VENTA CON PRESCRIPCIÓN MÉDICA MANTENGASE FUERA DEL ALCANCE DE LOS NIÑOS. CONSERVESE A TEMPERATURA INFERIOR A 30°. Elaborado por Laboratorios Lamfer para Droguería Brulab, S.A. de Guatemala - Guatemala.

Brucort-A®
Triamcinolona acetónido 40 mg/ml. Composición: Cada ampolla de 1 ml contiene Triamcinolona Acetonido 40 mg. Presentaciones: Inyectable Caja x 1 ampolla. Registros GUATEMALA: PF-53058, EL SALVADOR: RMG4174171219. Indicación: TERAPIA CORTICOSTEROIDE - Posología: Según Criterio Médico - Contraindicaciones y Advertencias: HIPERSENSIBILIDAD AL MEDICAMENTO, PÚRPURA TROMBOCITOPÉNICA IDIOPÁTICA, INFECCIONES SISTÉMICAS, TUBERCULOSIS ACTIVA, HERPES SIMPLE OCULAR ACTIVO, EMBARAZO Y LACTANCIA, DIABETES. VENTA CON PRESCRIPCIÓN MÉDICA MANTENGASE FUERA DEL ALCANCE DE LOS NIÑOS. CONSERVESE A TEMPERATURA INFERIOR A 30°. Elaborado por Laboratorios Lamfer para Droguería Brulab, S.A. de Guatemala - Guatemala.

Infiltraciones Rodilla

Anamnesis

La primera aproximación a la rodilla la haremos a través de lo que el paciente nos cuente de ella: duele, desde cuándo, con ritmo mecánico o inflamatorio, en alguna localización especial, en alguna postura, hubo traumatismos previos, antiguos o recientes. Como siempre, una buena anamnesis será clave para el abordaje del problema.

Exploración Sistemática Trastornos de la alineación

Varo, valgo, recurvatum y flexum. Los ejes del muslo y de la pierna forman un ángulo de 175° abierto hacia afuera; su alteración favorece el desarrollo de la artrosis.

Atrofias

La del cuádriceps nos indica inestabilidad articular.

Tumefacciones

Difusas o localizadas como en la bursitis prepatelar o en el quiste de Baker.

Deformidades

Como el Osgood-Schlatter en el que hace una prominencia la tuberosidad anterior de la tibia.

Aspecto de la Piel

Coloración, presencia de heridas, enfermedades dermatológicas.

Palpación

Temperatura local.

Puntos Dolorosos

Debemos palpar toda la articulación, fijándonos en la interlínea y en las zonas de inserción de tendones como los que forman la pata de ganso. Un punto doloroso debe ser comparado con su simétrico en la otra rodilla.

El dolor puede aparecer además de palpando, movilizándolo; De este modo el dolor a la presión en un punto de la interlínea que cambia de posición, haciéndose más posterior al flexionar la pierna apunta a una lesión meniscal (signo de Steimann

Derrames

La rodilla deja ver y tocar los derrames con facilidad Cuando son abundantes se aprecian por el signo del peloteo rotuliano (la rótula rebota contra la articulación al empujarla con un dedo), se necesita, de la colocación de una mano de modo que el pulgar contacte con el borde medial de la rótula y el 2º y 3º dedos con el borde lateral de la misma; mientras con la otra mano la presionamos por lo que la existencia de derrame se notará como presión o desplazamiento en los dedos situados junto a la rótula.

Los derrames pueden ser localizados con lo que estaremos ante diferentes bursitis.

Amplitud de movimientos

Flexión: activa 0°-130°, pasiva 0°- 145°
Extensión: activa 0°, pasiva -10°
Rotación: 10°

Estabilidad

Se examina en decúbito supino.

Cajones

Rodilla en flexión 90° y pie ipsilateral fijado; se investiga desplazamiento anormal en sentido anteroposterior al traccionar del tercio proximal de la pierna. Su presencia indica lesión de ligamentos cruzados.

Bostezos

Varo y valgo forzados con la rodilla a 0° y a 30° de flexión. Se fija el muslo con una mano y se aplica fuerza en sentido contrario en la pierna con la otra mano valorando la abertura de la interlínea.

La positividad de la prueba nos indica lesiones de ligamentos colaterales.

Meniscos

La patología meniscal es la más frecuente dentro de las patologías mecánicas de la rodilla y su expresión clínica es el bloqueo, que se acompaña de dolor en la interlínea articular y que en los casos agudos se puede acompañar de derrame.

Existen múltiples maniobras para explorar los meniscos (ya se mencionó anteriormente la conocida como signo de Steimann II); a efectos prácticos conviene familiarizarse con una o dos de manera que se comprendan y manejen bien.

Maniobra de Cabot

Aparición de dolor al comprimir los meniscos.

Menisco interno: una mano en la rodilla totalmente flexionada y la otra en el talón imprimiéndole una rotación externa y aducción forzada.

Menisco externo: pasar de la anterior posición rápidamente a una rotación interna y abducción con posterior extensión de la rodilla.

Maniobra de McMurray

Cadera y rodilla totalmente flexionadas, una mano sujeta la rodilla y la otra el talón, se efectúa una rotación externa o interna del muslo y posteriormente se extiende la rodilla 90°.

La aparición de dolor al extender en rotación externa indica lesión de menisco interno; en rotación interna lesión del menisco externo. En lesiones antiguas puede no aparecer dolor.

Prueba de tracción y presión de Apley

Decúbito prono y flexión rodilla 90°.

Fijamos el muslo con nuestra rodilla, le rotamos la rodilla del paciente traccionándola y presionando.

Dolor con rotación y tracción: alteración de la cápsula y ligamentos.

Dolor con presión y rotación: en rotación interna lesión de menisco ex-

terno y ligamentos laterales, en rotación externa lesión menisco interno y ligamentos mediales.

Signo de Steimann I

Mano izquierda en la rodilla flexionada y con la derecha se sujeta la pierna y se efectúan movimientos rápidos giratorios.

Dolor en interlínea con rotación externa sugiere trastorno de menisco interno, y con la rotación interna lesión en el menisco externo.

Dolor en la interlínea articular y positividad de maniobras referidas son sugestivas de lesión meniscal. El diagnóstico se completa con técnicas de imagen, de las cuales la de elección es la RMN; cuya resolución diagnóstica alcanza del 70 al 95%; y / o con técnicas invasivas como la artroscopia la cual se puede usar además con fines terapéuticos.

Rotula

Causa frecuente de dolor de rodilla sobre todo en jóvenes. Al contrario que las lesiones ligamentosas o meniscales, las de rotula no se asocian generalmente con traumatismos previos.

El llamado síndrome rotuliano se caracteriza por dolor al agacharse, correr saltar y tras períodos de inmovilidad con la rodilla en flexión, así como dificultad para bajar escaleras, mas que para subir las.

En la exploración se aprecia crepitación, signo del mal alineamien-

to femoropatelar; no suele haber derrame y la movilidad pasiva está conservada.

Tratamiento

De toda la patología de la rodilla nos quedamos con aquella susceptible de ser infiltrada y que dividiremos en dos grandes grupos:

Patología intraarticular

A. Artritis reumatoide

La infiltración puede mejorar el dolor durante más de doce meses, y su eficacia fue demostrada en estudios controlados.

B. Artritis crónica Juvenil

De elección en formas oligoarticulares teniendo un efecto prolongado.

C. Gota y pseudogota

Responden rápidamente a la infiltración.

D. Artrosis

Aunque en estudios controlados con placebo la infiltración sólo fue superior a éste en las 3 primeras semanas, se puede recurrir a ella cuando el tratamiento farmacológico oral falla, sin que se empeore el curso natural de la enfermedad.

Técnica de drenaje e infiltración articular

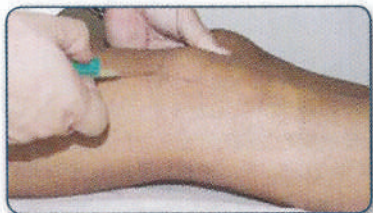La extracción de líquido articular podemos hacerla con fines diagnósticos, terapéuticos o ambos. La punción se hará en decúbito supino y extensión y en condiciones de asepsia.

El abordaje se puede hacer un dedo por encima y por debajo del borde superointerno o superoexterno de la rótula, utilizando aguja 40/8 (verde). Aprovechando esta punción y, una vez evacuado el derrame, podemos administrar de 1 a 2 ml de corticoide y 2 ml de anestésico, sin retirar la aguja con la que estemos haciendo una infiltración intraarticular.

Seguiremos los siguientes pasos:

1. Asepsia con antiséptico. En el caso de la rodilla solemos utilizar como punto de inyección el punto de confluencia entre la línea que pasa por la parte superior de la rótula y la línea que pasa por la cara lateral externa de la rótula.

Dirigiendo la aguja hacia el centro de la articulación.



2. Anestesia puntual con anestésico, usando una jeringa de insulina cargada con anestésico.

Con aspiración previa a infiltrar para evitar punciones sanguíneas.

3. Drenaje, si es posible, del contenido de la articulación con una aguja intramuscular.

En caso de llenar la jeringa, se cambia esta las veces que sean necesarias, sin retirar la aguja del interior de la articulación.

4. Tras retirar la aguja de drenaje, por el mismo punto, se realiza una nueva punción con una aguja nueva, para mantener la asepsia, y se inyecta la mezcla de infiltración (anestésico y corticoide de depósito en proporción 1:1).

5. No suele ser necesario el vendaje compresivo elástico no inmovilizador, aunque se suele utilizar.

Material utilizado en la infiltración Articular:

- Aguja de 0,8 x 40 mm
- Jeringa de 10 ml
- Mezcla de infiltración (1:1) de:
 - Corticoide de depósito:
 - Betametasona 12 mg / 1 a 2 ml
 - Triamcinolona 40 mg / 1 ml

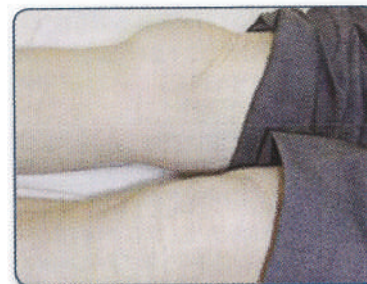Anestésico local: Lidocaína al 1% ó 2% sin vasoconstrictor.

Patología Extrarticular:

A. Bursitis Prepatelar:

Con frecuencia, asociada a actividades que obligan a estar arrodillado durante largo tiempo (rodilla de beata).

Se produce tumefacción en cara anterior, generalmente poco dolorosa.



Si existe gran componente inflamatorio con fiebre, consideraremos infección transcutánea y buscaremos la puerta de entrada. En este caso es obligada la punción con fines diagnósticos e iniciar antibioterapia sistémica.

Técnica de infiltración de bursitis prepatelar:

Decúbito supino, extensión, asepsia. Abordaje: cara anterior rótula, porción externa por fuera del tendón del cuádriceps, con la aguja ligeramente oblicua al plano cutáneo y en sentido medial. Infiltrar en abanico ya que tiende a tabicarse.

Seguiremos los siguientes pasos:

1. Asepsia con antiséptico.

2. Anestesia puntual con anestésico, usando una jeringa de insulina cargada con anestésico.

Con aspiración previa a infiltrar para evitar punciones sanguíneas.

3. Drenaje, si es posible, del contenido

de la bursa con una aguja intramuscular.

En caso de llenar la jeringa, se cambia esta, las veces que sean necesarias, sin retirar la aguja del interior de la bursa.

Suele ser necesario, en las bursitis superficiales, comprimir la bursa para el correcto drenaje.

4. Tras retirar la aguja de drenaje, por el mismo punto, se realiza una nueva punción con una aguja nueva, para mantener la asepsia, y se inyecta la mezcla de infiltración (anestésico y corticoide de depósito en proporción 1:1).

5. Es esencial un vendaje compresivo elástico no inmovilizador, en las bursitis superficiales, para permitir el contacto de la mezcla de infiltración con toda la superficie de la cápsula de la bursa, debido a la diferencia entre el contenido extraído (que puede llegar a ser de + de 20 cc) y el inyectado (que en el caso máximo es de 4 cc).

Material utilizado en la infiltración en las bursitis:

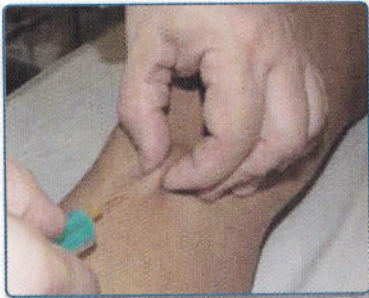- Aguja de 0,8 x 40 mm
- Jeringas de 10 ó 20 ml
- Mezcla de infiltración (1:1) de:
 - Corticoide de depósito:
 - Betametasona 12 mg / 1 a 2 ml
 - Triamcinolona 40 mg / 1 ml

Anestésico local: Lidocaína al 1% ó 2% sin vasoconstrictor.

B. Bursitis anserina:

Localizada en la inserción distal de los músculos semitendinoso, semimembranoso y sartorio; produce intenso dolor en la cara interna de la rodilla, ligeramente por debajo de la interlínea.

Se asocia frecuentemente con la artrosis, alteraciones del eje fémoro-tibial y la obesidad. Se aprecia punto doloroso muy selectivo en la región descrita que generalmente está tumefacta, aumentando el dolor con la flexión y rotación interna resistida.



Es la bolsa del ligamento colateral interno. Se origina un cuadro de dolor muy similar al de la anserina. El punto doloroso está sobre la interlínea y el bostezo medial y doloroso. Es necesario excluir la necrosis avascular del cóndilo femoral externo y la meniscopatía.

Técnica de infiltración de bursitis anserina e innominada:

Bursitis anserina: Decúbito supino, flexión 60°, asepsia. Abordaje: cara superointerna extremo proximal de tibia, punto tumefacto y doloroso, con la aguja en dirección cefálica, oblicua al plano cutáneo y en abanico.

Bursitis innominada: Idem anterior 1 cm por arriba, a nivel de la interlínea articular.

Seguiremos los siguientes pasos:

1. Búsqueda del punto del dolor.
 2. Asepsia con antiséptico.
 3. Anestesia puntual con anestésico, usando una jeringa de insulina cargada con anestésico, a unos 1, 5 a 2 cm del punto de dolor (tamaño de la aguja subcutánea).
- Con aspiración previa a infiltrar para evitar punciones sanguíneas.
4. Pellizco para separar las estructuras superficiales de las profundas.
 5. Infiltración de la mezcla de infiltración (anestésico y corticoide de depósito en proporción 1:1).

Normalmente esta infiltración se realiza en abanico, sobre todo si la zona presenta varios grupos tendinosos (como la epicondilitis).

6. En algunos casos se puede realizar un vendaje funcional u ortesis para favorecer la curación.

Material utilizado en la infiltración de las tendinitis (bursitis anserina e innominada):

Aguja de 0,5 x 16 mm
Jeringas de 2 ó de 5 ml
Mezcla de infiltración (1:1) de:
Corticoide de depósito:
-Betametasona 12 mg / 1 a 2 ml

- Triamcinolona 40 mg / 1 ml

Anestésico local: Lidocaína al 1% ó 2% sin vasoconstrictor.

Bibliografía

JM Arribas. Cirugía menor y procedimientos en medicina de familia. Madrid: Jarpio Editores, 2000.

St John A, Graber J. Técnicas de infiltración articular. Barcelona: Termis, 1989.

Mazzucheli R; Quiros,J; Zarco, P. Urgencias en el Aparato Locomotor (II): Dolor en partes blandas. Medicine 2001; 8(35): 1832-1839.

Palomino ,B; Peña, A. Eficacia de la infiltración con corticoide y anestésicos en la epicondilitis Rheuma 2000; 4: 44-47.

Fernández,A; Povedano, J; Campos, S; García,A. Eficacia clínica de las infiltraciones con esteroides Rev Esp Reumatol 1998; 25: 361-370.

S. Benito, J.A. Lopez. Técnicas de artrocentesis e inyección local. En: Eliseo Pascual, Vicente Rodríguez, Jordi Carbonell, Juan J: Gómez-Reino. Tratado de Reumatología. Vol II 1ª ed. Madrid: Aran;1998:2447-2453

J. Vifal, J. Tornero. Terapia intraarticular. En: Gabriel Herrero-Beaumont, Emilio Martín, José Luis Riestra, Jesús Tornero.Manual de enfermedades reumatidas. 1ª ed. Madrid:Doyma; 1992:21-127.

Duncan S. Owen,Jr. Aspiration and injection of joints and soft tissues. En:

N. Kelley. M.D., Edward D. Harris.- Jr.;M.D.,Shaun Ruddy, M.D.,Clement B.Sledge, M.D.

Textbook of rheumatology. Vol II. fourth edition. Philadelphia (United States of America). W.B.Saunders Company: 1993: 545-561.

Frank H. Netter, M.D. Huesos y articulaciones del hombro y brazo. En:Russell T.

Woodburne, M.A.; Edmund S: Crelin, Ph.D; frederick S. Kaplan, M.D. Sistema musculoesquelético Tomo VII. New Jersey, Impresión en España. Salvat S.A. 1990: 30-34.

Juan Jose Rodríguez, Miguel Tristán, Enrique Escribano. Cintura escapular: Recuerdo anatómico. Anamnesis y exploración física. En:uan Jose Rodríguez, LisValverde.

Manual de traumatología en atención primaria 1ª edición. España:Smithkline Beecham; 1996: 125-131

J. Rotes Querol. Exploración del aparato locomotor. En: Eliseo Pascual, Vicente Rodríguez, Jordi Carbonell, Juan J. Gómez-Reino. Tratado de Reumatología Vol I. 1ª edición. Madrid: Aran; 1998:177-208.

J. Granados, R.Soler. Síndromes locales y regionales de las extremidades superiores. En: Eliseo Pascual, Vicente Rodríguez, Jordi Carbonell, Juan

J. Gomez-Reino. Tratado de Reumatología Vol II. 1ª edición. Madrid:Aran; 1998-1783-1789.

Seamus. E. Dalton. The Shoulder. En: John: H. Klippel, Paul. A. Dieppe. Rheumatology. 1ª edición London: Mosby; 1994.

Díez M, RivasM. Técnicas generales de las infiltraciones. En: Del Amo R, Burgos C et al.

Manual de Práctica Quirúrgica y Traumatológica en Atención primaria. Fundación Instituto Ursa del dolor. Madrid; 2003: 3-47.

E. Mackenney. Manual de Exploración básica de la mano. Madrid. Jarpio Edictores SA;2001

J A Pareja, MA Plasencia. Guía de Actuación en cirugía ortopédica y traumatología para el especialista de atención primaria. Egecna Lain Entralgo. Madrid; 2007.

E. Nieto, J Garel; A Castaño; J. Maestro. Guía de infiltraciones articulares. Fistera (www.fisterra.com);2004.

Manual de Práctica dQuirúrgica y Traumatológica en Atención primaria. Fundación Instituto Ursa del dolor. Madrid; 2003: 3-47.

E. MacKenney. Manjal de Exploración

básica de la mano. Madrid. Jarpio Editores SA; 2001.

J A Pareja, MA Plasencia. Guía de Actuación en cirugía ortopédica y traumatología para el especialista de atención primaria. Agencia Lain Entralgo. Madrid; 2007.

E. Nieto, J Garel; A Castaño; J. Maestro. Guía de infiltraciones articulares. Fistera (www.fisterra.com);2004. M

Bru-sone®

Brucort-A®

Betametasona Ag. + Dipropionato
+ Fosfato Sódico de Betametasona

Triamcinolona Acetonido



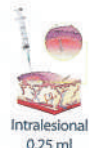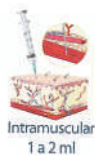Rápido inicio de acción
a los 30 min.



Alivio sostenido
por más de 30 días

- ✓ Control total de la sintomatología
- ✓ Acción inmediata en reacciones inflamatorias y alérgicas

Formas de aplicación



Bru-sone®

Betametasona Ag. + Dipropionato 5mg + Betametasona Fosfato Sódico 2 mg. / ml. Composición: Cada Ampolla de 1 mL contiene: Betametasona (ag. Dipropionato) 5 mg + Betametasona (ag. Fosfato sódico) 2 mg. Cada Ampolla de 2 mL contiene: Betametasona (ag. Dipropionato) 10 mg + Betametasona (ag. Fosfato sódico) 4 mg. Presentaciones: Inyectable Caja x 1 ampolla + Jeringa + toallita con alcohol. Registros GUATEMALA: PF-42229, EL SALVADOR: RMG4255030420. Indicación: TERAPIA CORTICOSTEROIDE - Posología: Según Criterio Médico - Contraindicaciones y Advertencias: NO ES INTRAVENOSO O SUBCUTÁNEO, EMBARAZO Y LACTANCIA, INSUFICIENCIA CARDÍACA, INFARTO DEL MIOCARDIO RECIENTE, HIPERTENSIÓN, DIABETES, EPILEPSIA, GLAUCOMA, HIPOTIROIDISMO, INSUFICIENCIA HEPÁTICA, OSTEOPOROSIS, ÚLCERA GASTRODUODENAL, DISFUNCIÓN RENAL. VENTA CON PRESCRIPCIÓN MÉDICA MANTENGASE FUERA DEL ALCANCE DE LOS NIÑOS. CONSERVESE A TEMPERATURA INFERIOR A 30°. Elaborado por Laboratorios Lamfer para Droguería BruLab, S.A. de Guatemala - Guatemala.

Brucort-A®

Triamcinolona acetónido 40 mg/ml. Composición: Cada ampolla de 1 ml contiene Triamcinolona Acetonido 40 mg. Presentaciones: Inyectable Caja x 1 ampolla. Registros GUATEMALA: PF-53058, EL SALVADOR: RMG4174171219. Indicación: TERAPIA CORTICOSTEROIDE - Posología: Según Criterio Médico - Contraindicaciones y Advertencias: HIPERSENSIBILIDAD AL MEDICAMENTO, PÚRPURA TROMBOCITOPÉNICA IDIOPÁTICA, INFECCIONES SISTÉMICAS, TUBERCULOSIS ACTIVA, HERPES SIMPLE OCULAR ACTIVO, EMBARAZO Y LACTANCIA, DIABETES. VENTA CON PRESCRIPCIÓN MÉDICA MANTENGASE FUERA DEL ALCANCE DE LOS NIÑOS. CONSERVESE A TEMPERATURA INFERIOR A 30°. Elaborado por Laboratorios Lamfer para Droguería BruLab, S.A. de Guatemala - Guatemala.